Aus der Chirurgischen Universitätsklinik Marburg (Lahn)
Direktor: Professor Dr. Klapp

Die Behandlung der Sehnenverletzungen

Inaugural-Dissertation
zur
Erlangung des Medizinischen Doktorgrades
der
Hohen Medizinischen Fakultät der Universität Marburg

vorgelegt von

Karl-Heinz Heusterberg
Assistenzarzt aus Bad Wildungen

Spezialbetrieb für Dissertationsdruck von Robert Noske in Borna-Leipzig
1939

Angenommen von
der Medizinischen Fakultät der Universität Marburg (Lahn)
am 2. November 1938

Gutachter: Professor Dr. Klapp

Gedruckt mit Genehmigung der Fakultät

R. UNIV.
BIBLIOTHEEK
LEIDEN

Inhalt.

Seite

A. Einleitung 1
B. Allgemeines 2
1. Der anatomische Bau der Sehne 2
2. Der Heilungsvorgang bei der Sehnenverletzung 3
3. Die Sehnennaht 4
4. Wundbehandlung und Operationstechnik 8
5. Künstlicher Ersatz von Sehnendefekten 10
6. Die Nachbehandlung der Sehnenverletzungen 11
C. Besonderes 13
1. Die Behandlung der Strecksehnenverletzungen des Vorderarmes, der Hand und der Finger 13
a) Die Sehnen des M. abd. poll. long. und ext. poll. brev. 13
b) Die Sehnen des M. ext. carp. rad. long. und brev. 13
c) Die Sehne des M. ext. poll. long. 14
1. Trauma, 2. Trauma-Spätfolge, 3. Trommlerlähmung . . 15
d) Die Sehnen des M. ext. digit. comm. und ext. indic. propr. . . 16
e) Die Sehne des M. ext. digit. V propr. 18
f) Die Sehne des M. ext. carp. uln. 18
g) Die Sehnenabrisse an den Fingern 18
2. Die Behandlung der Beugesehnenverletzungen des Vorderarmes, der Hohlhand und der Finger 20
a) Die Sehnen des M. flex. carp. rad. und uln. 21
b) Die Sehnen des M. flex. poll. long. und flex. digit. comm. . . 21
3. Die Behandlung der Sehnenverletzungen des Fußes 23
a) Die Strecksehnen 23
b) Die Beugesehnen 24
4. Die Behandlung der Achillessehnenverletzungen 26
5. Die Behandlung der Quadricepssehnenrupturen 27
6. Die Behandlung der Sehnenrupturen des M. biceps brachii . . 27
D. Schluß 29
E. Literaturverzeichnis 31

Digitized by the Internet Archive
in 2026

https://archive.org/details/IA41547922_0073

A. Einleitung.

Die vielen Mißerfolge nach der Behandlung der Sehnenverletzungen zeigen, daß ihr eine ganz besondere Aufmerksamkeit geschenkt werden muß, um so mehr, als die Sehnenverletzungen in den technischen Betrieben zugenommen haben und allergrößter Wert auf eine vollständige Wiederherstellung der Bewegung gelegt wird.

Struppler hat an Hand einer Zusammenstellung von vielen außerhalb der Münchener Kliniken primär versorgten Fingerverletzungen gezeigt, daß eine große Anzahl von Bewegungsausfällen durch schlechte nachgebende Naht oder durch Naht mit einem gleichzeitig durchtrennten Nerv zustande gekommen waren. Erst durch sekundäre Freilegung der verletzten Sehnen konnte die volle Erwerbsfähigkeit wiedergegeben werden.

Die Aufgabe dieser Arbeit soll es sein, auf Grund der vielen vorliegenden Untersuchungen und Erfahrungen die Hilfsmittel und Methoden anzugeben, die eine möglichst vollständige Wiederherstellung der Sehnenverletzungen erreichen. Außerdem soll dargelegt werden, welche Verletzungen vom praktischen Arzt ausgeführt werden dürfen und welche ausschließlich der Chirurgischen Klinik vorbehalten bleiben müssen.

B. Allgemeines.

1. Der anatomische Bau der Sehne.

Die anatomischen Untersuchungen über die Sehne sind heute so gut wie abgeschlossen. Die neuesten Ergebnisse haben uns Häggquist, Schaffer und in der letzten Zeit besonders Lubosch und Mollier mitgeteilt.

Bekanntlich ist die Sehne ein außerordentlich zugfestes und biegsames Gebilde. Es verdankt diese Eigenschaften hauptsächlich den reichhaltigen kollagenen Fasern, die, in einem Netz unspezifischen Bindegewebes, zu Bündeln zusammengefaßt sind. Die spezifischen Elemente der Sehne, die sogenannten Sehnenkörperchen (Flügelzellen) spielen für die Festigkeit nur eine untergeordnete Rolle. Lubosch fand sie sowohl bei den Amphibien und Reptilien als auch bei den Säugetieren (Mensch) nicht allgemein in den Sehnen. Durch ihre Lagerung in Gruppen und die Umhüllung von Kapseln oder Höfen zeigen sie die Entstehung aus einer Mutterzelle an. Lubosch bezieht sie nach seinen letzten Befunden auf Knorpelzellen.

Um die Sehnen befindet sich ein lockeres und fetthaltiges Bindegewebe, das reichlich mit elastischen Fasern durchsetzt ist. Dieses Bindegewebe spannt sich zwischen Sehne und Fascie aus und wird als Paratenon bezeichnet. Dicht um die Oberfläche der Sehne liegt noch eine zarte bindegewebige Hülle, das sogenannte Epitenon. Die einzelnen Sehnenfibrillen selbst sind, wie schon gesagt, ebenfalls in lockres Bindegewebe gebettet. Es wird als Endotenon bezeichnet und ist für die Zugfestigkeit der Sehnen von großer Bedeutung. Paratenon, Epitenon und Endotenon hängen miteinander zusammen. Die Primärbündel der Sehnen haben spiraligen Aufbau. Im ganzen bildet die Sehne ein Geflecht von solchen Bündeln, in welchen die Fasern des Endotenons hineinlaufen. Lubosch hat dieses zuerst bei Amphibiensehnen gefunden, Mollier konnte es auch bei Säugetieren (Mensch) nachweisen.

Ebenso konnte Mollier zeigen, daß sich an die spiraligen, längsgerichteten Sehnenbündel ein besonders festgefügtes Insertionsstück anschließt, ein dreidimensionales Netz von Sehnen-

fasern. Die Sehne kann dadurch am Knochen niemals auf Biegung beansprucht werden. Auf einen Zug eines Sehnenbündels tritt in jeder Lage ein ganzes System des Netzes in Funktion.

Die synovial eingescheideten Sehnen haben gegenüber den scheidenlosen Sehnen bemerkenswerte Besonderheiten. Während die scheidenlosen Sehnen ein sehr bindegewebsreiches Paratenon haben, ist bei den synovial eingescheideten nur eine dünne Bindegewebshülle vorhanden. Beim Eintritt in die Sehnenscheide teilt sich hier das Paratenon in ein dünnes zunehmend schmäler werdendes viscerales Blatt, das der Sehne dicht aufliegt und schließlich als Endotenon zwischen den Sehnenbündeln weiterzieht und ein parietales Blatt, das ein starkes Stratum synoviale bildet.

Die hauptsächlichsten Gefäße der Sehnen führt das Paratenon. Bei den eingescheideten treten die Gefäße im paratenonialem Gewebe in Form des Gefäßbandes oder Mesotenons an die Sehne heran. Es kann innerhalb der Sehnenscheide an der ganzen Sehne entlang führen, es kann aber auch in manchen Abschnitten fehlen. In diesem Falle ist ein rudimentäres Mesotenon vorhanden, das als Vincula bezeichnet wird. Im übrigen erfolgt die Ernährung der Sehne durch Gefäße, die aus dem Muskel und dem Periost der Ansatzstellen kommen und an diesen Stellen in die Sehnen hineinlaufen. Der Reichtum an Gefäßen ist im Innern der Sehne bei Neugeborenen und Kindern, sowie bei Erwachsenen bis 25 Jahren noch sehr groß. Im späteren Lebensalter nimmt die Gefäßversorgung immer mehr ab, so daß der Stoffwechsel dann träger wird. Das ist für die Heilung der Sehne von großem Nachteil.

2. Der Heilungsvorgang bei der Sehnenverletzung.

Die erste zusammenfassende Arbeit über die Heilungsvorgänge der Sehne hat 1901 Marchand gegeben. Er ist der Ansicht, daß die Bildung neuen Gewebes sowohl von dem zwischen den Fibrillen gelegenen Bindegewebe und dem der Sehnenscheide als auch von den spezifischen Sehnenzellen ausgeht. Borst hat auf Grund eigener Untersuchungen festgestellt, daß sich an der Heilung sämtliche Teile des unspezifischen Bindegewebes sowie auch die spezifischen Sehnenelemente beteiligen. E. Rehn und Myauchi betonen, daß sich das peritendinöse Gewebe für die Regeneration besonders gut eigne.

Völlig getrennt voneinander kommen A. Biesin und F. Hesse durch ihre Untersuchungen zu dem wichtigen Ergebnis, daß die Bildung von Sehnenzellen praktisch gar keine Rolle spiele, son-

dern daß die Heilung der Sehnenwunde ausschließlich bindegewebig erfolgt. Es ergibt sich daraus, daß die Heilung dort am besten vor sich geht, wo in der Umgebung reichliches Bindegewebsmaterial zur Verfügung steht. Hieraus erklärt sich auch der Unterschied bei der Heilung der scheidenlosen und der eingescheideten Sehnen. Bier hebt hervor, daß ebenfalls hormonale Einflüsse bei der Entwicklung von Keimgewebe eine große Rolle spielen. Andererseits sind seiner Meinung nach an gewissen Stellen auch wachstumshemmende Kräfte am Werk. So erklärt er die schlechte Heilung synovial eingescheideter Sehnen mit dem Vorhandensein von Synovialflüssigkeit, die wachstumshemmend wirken soll. Schwarz, Hueck und F. Hesse konnten sich von dieser Auffassung nicht überzeugen. Hesse zeigte an Hand von Transplantationsversuchen, daß ein Mangel an unspezifischem Bindegewebe heilungshindernd ist. Er verpflanzte Sehnengewebe unter Spannung in synoviale Hohlräume (Kniegelenk) und zeigte nach Durchtrennung mit nachfolgender Naht, daß zwischen beiden Sehnenenden ein Zwischenstück aus unspezifischen Bindegewebszellen entsteht, das von der Oberfläche des Transplantates stammt. Hesse vergleicht dieses mit dem peritendinösen Gewebe, das die Oberfläche der scheidenlosen Sehnen bedeckt. Er kommt zu dem Schluß, daß die synovial eingescheidete Sehne infolge Mangels an unspezifischem Bindegewebe nicht die Möglichkeit hat, richtig zu heilen. Nur durch die Verletzung der Sehnenscheide bei der Naht kann auf das subsynoviale Gewebe ein Wachstumsreiz ausgeübt werden. Es kann aber dann zu Verwachsungen zwischen Sehnenscheide und Sehne kommen. Auch von der Ein- und Austrittsstelle der Sehne kann in die Sehnenscheide eine Schicht unspezifischen Bindegewebes über die Oberfläche der Sehne bis zur Verletzungsstelle wachsen. Erfolgen zwischen Sehne und Sehnenscheide geringe flächenhafte oder strangförmige Verwachsungen, so kann trotzdem eine Bewegung möglich sein, wenn die Bindegewebsstränge die Gleitbewegungen mitmachen. Im andern Fall, bei festen, dichten Verwachsungen ist jede Funktion unmöglich.

3. Die Sehnennaht.

Für die Art der Sehnennaht und das Nahtmaterial haben sich folgende beachtenswerte Gesichtspunkte herauskristallisiert.

1. Die Naht muß eine einfache Fadenführung haben. Knoten und dickes Nahtmaterial dürfen die Gleitfähigkeit nicht einschränken.

2. Das Nahtmaterial darf nicht nachgeben. Es muß fest sein.

3. Die Fäden müssen gut verankert sein. Die Sehnenenden dürfen nicht auseinander weichen.

4. Einzelne Sehnenbündel dürfen wegen Gefahr der Nekrose nicht abgeschnürt werden.

5. Die beiden Sehnenenden müssen genauestens adaptiert werden. Auftreibungen an der Nahtstelle können dadurch vermieden werden.

Als Nahtmaterial wird heute fast allgemein paraffinierte Seide verwendet. Einige Autoren empfehlen Sublimat- oder Oxycyanatseide, da die Seide durch mehrfache Sterilisierung an Festigkeit verlieren soll. Catgut, das von Nikoladoni und anderen verwendet wurde, wird wegen seiner leichten Nachgiebigkeit und Zerreißbarkeit nicht mehr empfohlen. A. Schwarz gibt an, daß in der Chirurgischen Universitätsklinik Basel Chromcatgut mit gutem Erfolg gebraucht worden ist.

Eine Zusammenfassung über die Sehnennähte haben Kimura und Malewitsch sowie Kleinschmidt und Hesse gegeben. Die einfachste Naht ist die Quernaht, Abb. 1. Sie ist von Wölfler zur größeren Festigkeit etwas modifiziert worden, Abb. 2. Es erfolgt hier eine zwei- bis dreimalige quere Durchstechung der Sehne. Schüßler hat sie noch mehr verbessert, indem er je ein Sehnenbündel zirkulär umschlang, Abb. 3. Alle diese Nähte sind zwar einfach, haben aber den Nachteil, daß die Sehnenenden ungenügend adaptiert werden. Aus diesem Grunde haben Hägler und Witzel 2 andere Nähte angegeben. Hägler fügt außer einer Querschlinge noch 1 oder 2 Knopfnähte hinzu, welche die erste Naht übergreifen, Abb. 4 und 5. Witzel adaptiert beide Sehnenenden zunächst durch eine Knopfnaht und beseitigt sie mit Hilfe von 2 Längsnähten unter Umschlingung einiger Sehnenbündel. Malewitsch hat eine Naht angegeben, bei der eine gute Adaptierung der Sehnenenden und eine starke Zugfestigkeit vorhanden ist, unter geringer Umschnürung von Sehnengewebe, Abb. 6. Die gleichen Ziele verfolgt die Naht von Wilms und Sievers, Abb. 7. Eine besonders einfache und gute Naht ist die von Nicoladoni, Abb. 8. Lange hat diese Naht modifiziert, um eine noch größere Festigkeit zu erhalten. Von Frisch will durch Umschlingung der lateral gelegenen Sehnenbündel noch mehr Zugfestigkeit erreichen, Abb. 9. Malewitsch und Kimura haben Belastungsversuche an der Leiche angestellt. Malewitsch fand die von Lange angegebene Naht am festesten, dann der Reihenfolge nach die von Wilms, Sievers, Hägler, Malewitsch und Wölfler. Kimura dagegen stellte fest,

daß am zugfestesten die von Wilms und Sievers ist. Es folgen dann die von Lange, Schüßler und Hägler. Kirschner weist aber mit Recht darauf hin, daß solche Versuche an der Leiche andere Ergebnisse haben können als beim Lebenden. Durch die Umschnürung von Sehnengewebe können Ernährungsstörungen eintreten, die erhebliche Einschränkungen der Zugfestigkeit zur Folge haben. Lazzarini hat 100 Fälle von Sehnenverletzungen veröffentlicht und fast alle Nahtmethoden deshalb verworfen, weil sie eine Fadenführung durch die Substanz der Sehne vorsehen. Er glaubt, daß hierdurch die Ernährung der Sehne geschädigt und eine Infektion begünstigt wird. Er gibt deshalb eine Methode an, bei der an mehreren Punkten der Peripherie gegenüber Schlingen aus feinster Seide geknotet werden, die nur das Peritenon fassen. Die Schlingen werden miteinander verknotet. Meiner Ansicht nach liegt aber in dieser Naht der große Nachteil der vielen Knoten.

Da auch bei fast allen Sehnennähten durch Randnähte Verdickungen und Knoten entstehen, hat Klapp eine Naht mit einem Achsenfaden angegeben, die sich bisher sehr gut bewährt hat, Abb. 10 a. Hierbei wird eine gerade Nadel mit Seidenfaden, möglichst weit, ca. 2—3 cm von dem durchschnittenen Ende der Sehne schräg eingestochen und genau in der Achse der Sehne durch das Zentrum der Schnittfläche geführt. Ebenso wird in das Zentrum des anderen Sehnenendes eingestochen und auch möglichst ebensoweit in der Achse der Sehne weitergeführt und schräg ausgestochen. Die Sehnenenden lassen sich dann bis zur Berührung der Schnittflächen verschieben. Beide Enden des Fadens werden miteinander verknüpft. Durch den Achsenfaden wird eine gute Adaption und Fixation erreicht. Seit einiger Zeit führt Klapp dieselbe Naht mit 2 Achsenfäden aus, Abb. 10 b. Die besonderen Merkmale dieser Sehnennaht sind: 1. 2 lange Paracentralfäden, 2. keine direkten Fäden, keine Randstiche. Die bisherigen Erfahrungen sind sehr gut.

Um eine sehr zarte Sehne genügend widerstandsfähig zu machen, empfiehlt Kirschner, die Nahtstelle durch verpflanzte Fascie, E. Rehn durch verpflanzte Cutis zu verstärken. Kirschner entnimmt ein Stück Fascie der Fascia lata, läßt sie an 4 Haltefäden gespannt halten und näht sie so, daß sie die beiden Sehnenenden um 1—2 cm überragt, mit Knopfnähten um die Sehne fest. E. Rehn trägt die Epidermis nach dem Verfahren von Thiersch ab und verwendet dann das darunter liegende Cutisgewebe mit oder ohne subcutanes Fett als freien Lappen.

Abb. 1.
Quernaht.

Abb. 2.
Naht von
Wölfler.

Abb. 3.
Naht von
Schüßler.

Abb. 4.
Naht von
Hägler.

Abb. 5.
Naht von
Witzel.

Abb. 6.
Naht von
Malewitsch.

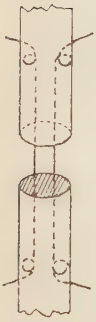

Abb. 7.
Naht von
Wilms und
Sievers.

Abb. 8.
Naht von
Nikoladeni.

Abb. 9.
Naht von
Frisch.

Abb. 10a.
Naht von
Klapp mit
Achsenlang-
fäden.

Abb. 10b.
Naht von
Klapp mit
zwei
parazentralen
Fäden.

Bei Mitverletzung der Sehnenscheide haben sich Bier, Salomon und Hueck für die Excision der Scheide ausgesprochen. Hesse gibt die heute fast allgemein bestehende Auffassung wieder, daß die Sehnenscheide nur dann entfernt werden soll, wenn durch die Naht die Gleitfähigkeit der Sehne erheblich beeinträchtigt wird. Lazzarini fordert eine genügend weite Eröffnung der Sehnenscheiden, um eine gute Desinfektion und ein leichtes Aneinanderbringen der Sehnenenden zu ermöglichen. Er verurteilt das Suchen der Sehnenstümpfe von einer kleinen unübersichtlichen Wunde aus. Über der Sehnennaht soll die Naht der Sehnenscheide erfolgen. Nikoladoni, A. Schwarz und Kurtzahn setzen sich für Nichtnähen der Sehnenscheide ein, weil im anderen Fall sehr leicht Verwachsungen der Sehne und Sehnenscheide eintreten können. Bei Zurückschlüpfen der Sehne in die Sehnenscheide geht Kurtzahn so vor, daß er außerhalb der Sehnenscheide das Sehnenende zu tasten sucht. An dieser Stelle macht er einen kleinen Schnitt in die Sehnenscheide, holt das Sehnenende hervor und versieht es mit einem Haltefaden. Mit einer Öhrsonde, an die der Haltefaden befestigt ist, wird dann die Sehne aus der Sehnenscheide hervorgezogen. Dieses Verfahren wird von Kurtzahn als einfacher bezeichnet als das von Madelung, der das Sehnenende von einer neuen Hautincision aus aufsucht.

In vielen Fällen wird die synovial eingescheidete Sehne durch ein oder mehrere Vincula festgehalten. Es ist deshalb die Kenntnis dieser Vincula wichtig.

4. Wundbehandlung und Operationstechnik.

Bei frischen und sauberen Wunden erfolgt fraglos die sofortige Sehnen- und Hautnaht. Bei verunreinigten Wunden, die nur wenige Stunden alt sind, soll eine Anfrischung der Wundränder vorangehen. A. Schwarz schlägt vor, die Wunden dann nicht zu nähen, sondern nach dem Anfrischen mit Lebertranvaseline auszustopfen und einzugipsen. Bei sehr verschmutzten und länger als 24 Stunden alten Wunden ist die Heilung abzuwarten und die Sehne erst später unter strengster Asepsis zu nähen. Allerdings sind dann die Erfolge viel schlechter als bei der primären Naht.

Solange eine Operation nicht möglich ist, muß darauf geachtet werden, daß alle sekundären Veränderungen wie Atrophie der zugehörigen Muskeln, Versteifung der Gelenke und Schrumpfung der Gelenkkapseln durch Massage und elektrophysikalische Behandlung verhindert wird.

Bei alten Fällen ist vor Beginn der operativen Behandlung eine ruhende Infektion auszuschalten. Es ist das Verdienst Payrs alle hierhingehörigen Untersuchungsmethoden hervorgehoben zu haben. Es kommen in Frage die Untersuchung des Blutes mit Senkungsgeschwindigkeit, die Bestimmung des örtlichen Leukocytengehaltes des Blutes und die vergleichende Messung der Hauttemperatur. Die Temperatur wird vor und nach einer Reizmassage und am folgenden Tage nach einer Röntgenreizbestrahlung 8 bis 12 Stunden lang alle 2 Stunden gemessen und nach weiteren 12 Stunden noch einmal kontrolliert. Rötung, Schwellung und Druckschmerz sowie subjektive Beschwerden müssen ebenfalls beobachtet werden. Ein erfolgreiches operatives Vorgehen hat bei veralteten Sehnen nur dann einen Zweck, wenn alles schwielig veränderte Gewebe vollständig entfernt wird, denn das narbige Gewebe neigt infolge mangelhafter Gefäßversorgung immer wieder zu Bindegewebsschwielen. Lehnt der Patient den operativen Eingriff ab oder ist eine schwere Erkrankung wie z. B. Diabetes vorhanden, so kann man zur Narbenlösung Versuche mit der von Payr erfolgreich angewendeten Pregl-Pepsinlösung machen.

Viele Autoren haben sich darüber geäußert, ob es zweckmäßig sei, eine Sehnennaht in Narkose oder Lokalanästhesie vorzunehmen. Iselin setzt sich für die Allgemeinnarkose ein, weil er der Meinung ist, daß die Infiltration des Gewebes mit Novocainlösung die Infektion begünstigt. Heute weiß man, daß die Vorteile der örtlichen Betäubung größer sind. Sie bestehen darin, daß erstens eine Spannungsverminderung des zugehörigen Muskels eintritt, so daß ein zurückgeschlüpftes Sehnenende dadurch wieder in das Wundgebiet gebracht, daß zweitens das Auffinden der Sehne durch aktive Betätigung des Patienten erleichtert und daß drittens nach vollendeter Sehnennaht ein langsamer Bewegungsversuch zur Festigkeitsprüfung von dem Patienten selbst ausgeführt werden kann. Beim Erwachen aus der Narkose kann dagegen durch nichtgewollte Kontraktionen die Naht zerreißen.

Als außerordentliche Erleichterung hat sich bei der Operation der Sehnennaht die Blutleere erwiesen. Die Ansicht Stoffels, daß dabei keine vollständig sichere Blutstillung möglich ist, ist nicht stichhaltig. Man kann nach Beendigung der Sehnennaht die Blutleere abnehmen und dann alle blutenden Gefäße unterbinden.

5. Künstlicher Ersatz von Sehnendefekten.

Zur Behebung von Sehnendefekten hat sich durch die vergleichenden Untersuchungen von Hesse gezeigt, daß sich am besten die von F. Lange angegebene Seide bewährt. Sie übt einen sehr starken plastischen Reiz auf die Umgebung aus und verhindert die Entstehung von Verwachsungen. Sitterli hat an einem Beispiel gezeigt, daß das fehlende Stück einer Sehne in verhältnismäßig kurzer Zeit entlang einer Seidensehne wächst. Der Erfolg ist gut, auch wenn später der Seidenfaden ausgestoßen ist. Auch Pashoo hat 1935 über einen guten Erfolg berichtet. Die Sehne des Musculus ext. poll. long. der rechten Hand war mit dem Ramus superficialis nervi radialis durchschnitten. Ein Monat nach dem Unfall erfolgte die plastische Wiederherstellung der Sehne des retrahierten Muskels durch Seidenfaden. Nach der Nervennaht wurde zur Vermeidung einer Verletzung des Nerven paraffiniertes Pergament zwischen Nerv und Sehne gelegt. Es erfolgte eine volle Wiederherstellung aller Bewegungen des Daumens.

Außer Seide hat man zum Ersatz von Sehnen auch Catgut, Zwirn, Silkworm, Silberdraht und sogar Frauenhaar zu verwenden versucht (Gluck, Wölfler, Kümmelsen, Lohe und andere). Die Erfolge hiermit sind in der Praxis sehr zweifelhaft.

Außerdem hat man mit artfremden und arteigenem Gewebe Verpflanzungsversuche gemacht. Das artfremde Gewebe wird allmählich vollständig durch Bindegewebe ersetzt. Man hat Hunde-, Kaninchen-, Kalbsehnen zur Deckung menschlicher Sehnendefekte benutzt. E. Rehn berichtet, daß Kalbsehnen in China mit Erfolg verwendet werden. Von den Franzosen Nageotte, Jalifier, Mauclaire und Durand wird die Verwendung von Tiersehnen, die in Formalin oder Alkohol gehärtet worden sind, besonders empfohlen. Nageotte ist der Meinung, daß die Fasern der toten Sehne sich mit denen der lebenden vereinigen und daß kein Ersatz des toten Gewebes eintritt. Beykirch und Meyer konnten durch Tierexperimente nachweisen, daß ein vollkommener Ersatz des toten Gewebes durch neugebildetes zustande kommt. Da das artfremde Gewebe durch chemische Stoffe sterilisiert wird, liegt es auf der Hand, daß die an und für sich schon starke Gefahr der Verwachsungen durch diese chemischen Mittel noch erhöht wird. Herzberg und Guttmann haben ein mit Kupfersalzlösung imprägniertes Rinderperitoneum, als „Plaston" bezeichnet, hergestellt. Es soll reizlos und gut resorbierbar sein. Lexer hat hiermit bei einem 6jährigen Kind einen guten

Erfolg erzielt, und zwar an der Durchtrittsstelle der tiefen Fingerbeugesehnen durch den Schlitz der oberflächlichen.

Von arteigenem Gewebe sind zur Transplantation Sehne (Kirschner, E. Rehn), Fascie (Kirschner, Biesalski), Cutis (E. Rehn) und Fett (Lexer, Eden, E. Rehn) empfohlen worden. Kirschner hat ausgedehnte experimentelle und klinische Untersuchungen mit Fascie vorgenommen. Sie besitzt große Festigkeit, gutes Einheilungsvermögen und läßt sich leicht mit den Sehnenenden verbinden. Das Fascienstück wird an vier Seidenfäden gespannt gehalten, die Sehnenenden an je einem. Dann wird das Fascienstück um die beiden Sehnenenden so herumgelegt, daß es ein Rohr bildet. Die dem Muskel aufliegende Seite wird nach außen gekehrt. Giertz ist es auf diese Weise gelungen, die Sehne des Musculus ext. poll. long. auf 15 cm Länge zu ersetzen.

Fascie und auch Sehne sind zwar reich an spezifischen Bindegewebselementen und elastischen Fasern, allein die Tatsache, daß die unspezifischen Bindegewebselemente die Träger der Regeneration sind, läßt dieses Gewebe doch nicht so vollwertig als Ersatz erscheinen. Deshalb hat E. Rehn vorgezogen, nur Bindegewebe zu verpflanzen. Er verwendete hierzu epidermislose Cutis, die sehr widerstandsfähig ist. Die Epidermis wird nach der Methode von Thiersch abgetragen. Durch histologische Untersuchungen konnte sich E. Rehn überzeugen, daß eine starke Bildung von Bindegewebszellen erfolgt, die nach ungefähr 8 Monaten ein vollwertiges Ersatzgewebe schafft. Es braucht nicht hervorgehoben zu werden, daß die Transplantation unter peinlicher Asepsis vorgenommen und daß Temperaturunterschiede vermieden werden müssen.

Das Fettgewebe ist sehr wenig widerstandsfähig. Wenn es nicht unter Spannung oder Druck steht, bleibt es als solches erhalten und wird nicht durch Bindegewebe ersetzt. Wird es dagegen zu stark gedrückt, verwandelt es sich in sehr straffes Bindegewebe, das nicht gleiten kann.

6. Die Nachbehandlung der Sehnenverletzungen.

Von außerordentlicher Bedeutung für die vollständige Heilung ist die Nachbehandlung. Nach den Vorschlägen von Bier, Lexer, Müller, Hauck, Iselin wird heute allgemein eine Ruhigstellung des verletzten Gliedes durch einen Gipsverband und eine Schiene gefordert. Man rechnet etwa 3 Wochen bei Streck-, 4—5 Wochen bei Beugesehnenverletzungen, bis eine zuverlässige Festigung der genähten Sehne vorhanden ist. Es ist erklärlich, daß eine zu früh-

zeitige Bewegung zur Schädigung der Naht führen kann. Andererseits werden an der Nahtstelle durch zu lange Ruhigstellung die Verwachsungen begünstigt. Allerdings hat E. Rehn nachgewiesen, daß im abgetrennten Muskel Aktionsströme vorhanden sind, daß also auch im festen Verband willkürliche und unwillkürliche kleine Muskelkontraktionen zustande kommen.

Bei den scheidenlosen Sehnen kann man nach etwa 10 Tagen mit vorsichtigen passiven Bewegungen und leichter Massage beginnen, bei den eingescheideten nach etwa 14—20 Tagen. Ist nach 6—8 Wochen keine Funktion vorhanden, so ist die Heilung der Sehnenenden nicht erfolgt.

C. Besonderes.

1. Die Behandlung der Strecksehnenverletzungen des Vorderarmes, der Hand und der Finger.

An der dorsalen Seite des distalen Unterarmabschnittes sind am Radius und an der Ulna Knochenfurchen vorhanden. Diese bilden mit dem Lig. carpi dorsale, einem verdickten Streifen der Unterarmfascie, osteofibröse Kanäle. In ihnen verlaufen die von Sehnenscheiden umhüllten Sehnen der Hand- und Fingerstrecker. Es sind an der dorsalen Seite sechs solche Kanäle vorhanden.

a) Die Sehnen des Musculus abductor pollicis longus und extensor pollicis brevis.

Im ersten Kanal liegen die Sehnen des Musculus abductor poll. long. und ext. poll. brevis. Die Abductorsehne hat eine etwa 5 cm, die Extensorsehne eine etwa 7,5 cm lange synoviale Scheide, die beide miteinander zusammenhängen. Die Sehnen haben beide am proximalen und distalen Ende je ein Vinculum triangulare. Die Abductorsehne setzt an der Basis d. l. Metarcarpale an, die Extensorsehne an der Grundphalange des Daumens. Beide Muskeln abduzieren den Daumen und ziehen ihn dorsalwärts. Außerdem beteiligen sie sich an der Streckung der Grundphalange des Daumens.

Eine Verletzung beider Sehnen führt zu keiner schweren Funktionsstörung. Der Musculus ext. poll. long. kann die Funktion weitgehend übernehmen.

Sollte es nicht möglich sein, die Naht auszuführen, weil das proximale Sehnenende nicht in das Wundgebiet zu bringen ist, so empfiehlt es sich, das distale Ende des Musculus ext. poll. brevis und abd. poll. long. an die Sehne des Musculus ext. poll. long. anzunähen.

Die Sehnenscheide beider Sehnen ist sehr zart. Sie wird bei Verletzung in jedem Falle offengelassen.

b) Die Sehnen des Musculus extensor carpi radialis longus und brevis.

Diese beiden Sehnen gehen durch das sehr weite zweite Fach des Lig. carpi dorsale. Die Sehne des Musculus ext. carp. rad. long.

setzt an der Basis des os metacarpale 2, die des ext. carp. rad. brevis an der Basis des os metacarpale 3 an. Beide Muskeln abduzieren und strecken die Hand, der ext. carp. rad. long. beugt außerdem das Ellenbogengelenk, supiniert den gestreckten und proniert den gebeugten Vorderarm.

Die Sehnenscheiden sind etwa 6 cm lang. Sie liegen gut gedeckt unter der Sehnenscheide des Musculus ext. poll. long. Zwischen beiden Sehnen spannt sich eine Mesotenonplatte aus. Das proximale und dorsale Ende der Sehnenscheiden haben eine Plica duplicata. Die Gleitbewegung der Sehne beträgt etwa 3 cm, wobei die obere Plica 1,5 cm nach oben gezogen wird. Hieraus erklärt sich, daß Verletzungen im Bereich dieser Sehnen ohne schwere Funktionsstörungen ausheilen.

c) Die Sehne des Musculus extensor pollicis longus.

Die Sehne geht durch den 3. Kanal des Lig. carpi dorsale und überkreuzt die Sehne des Musculus ext. carp. rad. long. und brevis. Sie setzt an der Basis der Endphalange des Daumens an. Der Muskel streckt, abduziert und adduziert den Daumen. Das Handgelenk wird dorsal flektiert und radial abduziert.

Die Sehnenscheide ist etwa 7 cm lang. Die Sehne hat kein Mesotenon, aber am distalen Ende eine Plica duplicata. Eine Verletzung der Sehne hat einen schweren Funktionsausfall zur Folge. Der Daumen hängt schlaff herab und ist im Interphalangealgelenk gebeugt. Das Endglied des Daumens kann nicht gestreckt werden. Es muß daher unbedingt die vollständige Wiederherstellung angestrebt werden.

Außer einer traumatischen Sehnendurchtrennung gibt es die Spätfolge eines Traumas, von Heinecke beschrieben, und die Folge eines chronischen Traumas, die sogenannte „Trommler-Lähmung".

Als Spätfolge eines Traumas zeigte Heinecke zum erstenmal, daß es sich dabei um ein größeres Trauma, am häufigsten um einen Radiusbruch handelt. Auch Hauck, Mason, zur Verth, Schlatter, Krieg und v. Danckelmann haben solche Fälle beschrieben. Heinecke glaubt, daß es beim Fall auf die Hand zu einer Schädigung des Sehnengewebes kommt. Die Sehne wird in dem Augenblick, in dem die Hand gespreizt und der Daumen gestreckt und abduziert wird, stark gezerrt und gegen den scharfen vorspringenden Rand des Lig. carpi dorsale gepreßt. Kleinschmidt-Heidelberg ist der Meinung, daß der Bruch des Radius bis in das Fach der Sehne des Musculus ext. poll. long. hineinreicht. Dadurch wird die

Sehne angespießt und geschädigt. Auch zu gewaltsame Repositionen können solche Schädigungen herbeiführen. Ebenfalls glaubt Hauck, daß die Sehne, die ja in dem osteofibrösen Kanal dicht auf dem Knochen verläuft, durch Knochenzacken verletzt werden kann. Diese dauernde Schädigung führt dann zur Ruptur.

Aber auch ohne deutliche erkennbare Einwirkung einer größeren Gewalt, kann eine Durchtrennung der Sehne eintreten. Es handelt sich um die früher von Wirth von Würthenau beschriebene „Trommler-Lähmung". Man findet sie bei Trommlern links, bei Kellnern rechts, bei Holzschnitzern und Parterre-Akrobaten, die auf den Händen laufen. Durch viele kleine Insulte wird die Sehne durch den distalen Rand des Lig. carpi dorsale geschädigt.

Weigeldt hat in zusammenfassender Arbeit dargestellt, daß der dauernde traumatische Insult die Spontanruptur herbeiführt, vorausgesetzt, daß nicht andere Grundkrankheiten, wie Gicht, Arteriosklerose, Lues, Tuberkulose krankhafte Veränderungen des Sehnengewebes hervorgerufen haben. Auch Regele hebt hervor, daß bei den sogenannten spontanen Sehnenzerreißungen wohl eine muskelindividuelle Disposition durch Funktion und Bau vorliegen kann, daß aber auch geringfügigen Traumen große Bedeutung beigemessen werden muß.

Krieg gibt für die Entstehung dieser Erkrankung folgende Ursachen an:

1. Traumatische Ursache.
   a) primär-direkte Zerreißung, Einriß;
   b) sekundär-gefäßschädigend.
2. Entzündungen, ausgehend von Sehnenscheiden, können die Sehnensubstanz so schädigen, daß es zu einer Zerreißung führt.
3. Toxische Ursache, von einer Allgemeinerkrankung ausgehend.

Die Behandlung muß in jedem Fall eine operative sein. Krieg weist darauf hin, daß die von Zander angegebenen Maßnahmen, wie Elektrisieren, Massage und Bäder nur Mißerfolge erzielten. Die operative Behandlung ist somit die einzig richtige.

Am besten verfährt man nach den Angaben Axhausens. Es hat sich als unzweckmäßig erwiesen, das Lig. carpi dorsale zu spalten, wie es Hauck angegeben hat oder das periphere Ende nach zur Verth und Mason an die Sehne des Musculus ext. carpi rad. long. zu nähen. Axhausen legt das proximale und das distale Sehnenende durch einen 3—4 cm langen Hautschnitt frei. Das distale Ende kann

vorher getastet werden, das proximale Ende liegt etwa 3—4 cm oberhalb des Handgelenkes. In äußerster Streckstellung der Hand wird die Naht oberhalb des Lig. carpi dorsale subcutan gelegt. In dieser Stellung wird die Hand durch Gipsverband 14 Tage fixiert. In 6 Fällen hat Axhausen einen sehr guten Erfolg erzielt.

Die Naht innerhalb der Sehnenscheide stößt auf große Schwierigkeiten.

Sollten die Sehnenenden durch Nekrose des Sehnengewebes sehr verkürzt sein, so empfiehlt sich die Überbrückung des Defektes durch Seide nach Lange oder die Verpflanzung von Sehne, Fascie oder Cutis.

Von Danckelmann hat in einigen Fällen den erfolgreichen Versuch einer freien Sehnentransplantation unternommen, indem er dazu die Sehne des langen Zehenstreckers verwendete.

d) Die Sehne des Musculus extensor digitorum communis und des extensor indicis proprius.

Die Sehnen des Musculus ext. digit. comm. und des ext. indic. propr. laufen durch den 4. Kanal des Lig. carp. dorsale hindurch. Hier ist ein etwa 6 cm langer synovialer Sack vorhanden, der ulnar länger ist als radial. Die beiden Strecksehnen liegen in seinem proximalen Ende frei ohne Mesotenon. An der Zeigefingersehne des Musculus ext. digit. comm. ist ein Mesotenonrest in Form von 2 Strängen vorhanden. An seiner ulnaren Seite liegt die Sehne des Musculus ext. indicis propr. mit einem kurzen Mesotenon. Der Musculus ext. digit. comm. teilt sich in der Mitte des Unterarms in drei schlanke Muskelbäuche, die zu den Fingern ziehen. Als Varietät kann eine 4. Sehne vorhanden sein, die durch das Fach des langen Daumenstreckers zum Daumen führt. Die 3 bzw. 4 Sehnen breiten sich nach Passieren des 4. Leitkanals des Lig. carp. dorsale fächerartig gegen die Finger aus. Sie sind durch die dünne Haut des Handrückens deutlich zu sehen. Die verschieden breiten Sehnen verschmelzen mit der aponeurotischen Fascie des Handrückens zu einer fast einheitlichen Sehnenplatte, in welche auch die Sehne des Musculus ext. ind. und Musculus ext. digiti 5 propr. aufgenommen sind. Gegen das distale Ende der Spatia interossea stehen sie durch quere, starke Bindegewebszüge miteinander in Verbindung, Juncturae tendinum. Die Sehnen setzen mittels der dreieckigen Streckaponeurose an der Basis der Mittel- und Endphalange des betreffenden Fingers an. Die Sehne des Musculus ext. indicis proprius verschmilzt mit dem Sehnenstrang des Musculus ext. dig. comm.,

der zum Zeigefinger zieht. Die Muskeln des 2. bis 5. Fingers strekken die Grundgelenke und bewirken eine Dorsalflektion und ulnare Abduktion des Handgelenkes. Verletzungen dieser Sehnen treten häufig multipel auf. Da die Sehnen oberhalb des Lig. carp. dorsale dicht beieinander liegen, so treten hier sehr leicht Verwachsungen ein. Man kann sie am besten dadurch verhüten, daß man die Sehne nach dem Vorschlag von Lexer mit einem Fettgewebsmantel umgibt und möglichst bald mit Bewegungen beginnt. An den Stellen, an welchen vermehrte Reibung vorhanden ist oder wo die Sehne ihre Richtung ändert, schlägt Lexer vor, zur Umscheidung noch besser Venenstücke aus der Vena saphena zu verwenden. E. König dagegen empfiehlt für solche Fälle Fascie. Er führt die Erfolge von Burk an, dem es dadurch gelungen ist, die Strecksehne des 2. bis 4. Fingers, eine Fingerbeugesehne und die Sehnen des Musculus flexor carp. rad. und ulnaris sowie des Musculus flex. digit. sublimis fast in allen Fällen zu normaler Gleitfähigkeit zu bringen. Lexer ist der Meinung, daß die Fascie einen zu starken gewebsbildenden Reiz ausübt und zu straffen Verwachsungen führt.

In England hat man als Interpositionsmaterial Kautschuk, Celluloid und Celloidin verwendet. Pitzen kam durch Untersuchungen zu dem Ergebnis, daß zwar Celluloid wegen seiner Starrheit ungeeignet, Celloidinplättchen aber brauchbar sind. Auch mit Pergament und Papier hat Pitzen Versuche gemacht. Papier wurde nicht ausgestoßen, aber zu schnell resorbiert. Pergament blieb bis zu 10 Monaten erhalten und heilte gut ein. Es eignet sich nach seiner Ansicht vorzüglich als Isolierungsmaterial.

Die Verletzungen innerhalb der Sehnenscheide sind wegen der geschützten Lage durch das Lig. carp. dorsale selten. Es muß unter allen Umständen versucht werden, die Sehnennaht auszuführen. Die Durchschneidung des Lig. carp. dorsale muß vermieden werden. Es ist höchstens eine kleine Einspaltung erlaubt, wenn die zurückgeschlüpfte Sehne nicht gleich zu finden ist.

Häufiger sind die Verletzungen im Bereich des Handrückens vom Ende der Sehnenscheide bis zur Streckaponeurose. Die Heilungsaussichten sind außerordentlich gut, weil die Sehnen von einem sehr regenerationsfähigen Bindegewebe umgeben sind. Verwachsungen treten nicht auf, weil die Sehnen sehr weit auseinanderliegen. Nur beim Sehnenersatz der Sehnen des Handrückens und der Finger kann die Streckaponeurose leicht Verwachsungen eingehen. Es wird dadurch die Streckfunktion des Fingerendgliedes aufgehoben, besonders dann, wenn die Musculi lumbricalis und interossei schwielig verändert sind. Das Endglied ist in diesem Falle gebeugt.

Eine alleinige Verletzung der Sehne des Musculus ext. ind. propr. führt zu keinem Ausfall, da die Funktion durch einen Sehnenstrang des Musculus ext. digit. comm. vollständig ersetzt wird.

e) Die Sehne des Musculus extensor digiti 5 proprius.

Die Sehne des Musculus ext. digiti 5 propr. läuft durch den 5. Kanal des Lig. carp. dorsale. Sie teilt sich in 2 Stränge, die am Grundglied des 5. Fingers ansetzen. Über dem Grundglied vereinigt sie sich mit der Sehne des Musculus ext. digitor. comm. Der Muskel streckt das Grundglied des 5. Fingers. Die Funktion kann vollkommen durch den abzweigenden Strang des Musculus ext. dig. comm. ersetzt werden. Die Sehnenscheide ist etwa 8—10 cm lang. Sie enthält ein kurzes Mesotenon und eine distale Plica duplicata.

Die Ergebnisse nach Verletzungen sind immer gut. Es ist dasselbe zu beachten, wie bei der Sehne des Musculus ext. indicis propr.

f) Die Sehne des Musculus extensor carpi ulnaris.

Die Sehne verläuft durch den 6 cm langen 6. Kanal des Lig. carpi dorsale in einer tiefen Rinne der Ulna und setzt an der Tuberositas des os metacarpale 5 an. Der Muskel bewirkt nur eine geringe Extension. Er ist der kräftigste ulnare Abduktor der Hand. Die Sehne besitzt distal ein kurzes Mesetenon, ein sogenanntes Vinculum triangulare. Die Funktionseinbuße bei Verletzung wird durch den Musculus ext. digit. comm. und ext. indicis propr. weitgehend ersetzt. Auch gilt dasselbe wie bei dem bisher besprochenen. Unter allen Umständen ist die vollkommene Durchtrennung des Lig. carpi dorsale zu vermeiden.

g) Sehnenabrisse an den Fingern.

Die Durchtrennung der Sehnen an dieser Stelle muß operativ beseitigt werden. Der subcutane Abriß kommt bei starker Streckung der Finger und einer heftigen Gewalteinwirkung in entgegengesetzter Richtung zustande. Dies tritt sehr häufig beim Schlagball und Baseballspiel in England ein.

Während Sonntag, Pirker und Golla sich für konservative Maßnahmen einsetzten, indem der Finger 8—12 Wochen in Überstreckstellung geschient wird, sind eine ganze Reihe Autoren, Klapp, Mandl, Lier, Schlatter, Mason, Verteidiger der operativen Behandlung. Golla billigt die operative Behandlung nur in Aus-

nahmefällen, wenn z. B. gleich anfangs die völlige Streckung unmöglich, wenn die unblutige Behandlung fehlgeschlagen ist oder wenn 10 Tage nach der Verletzung verstrichen sind.

Lindenstein hat eine seltene Spontanheilung eines Subcutanrisses am Endglied des rechten Zeigefingers mitgeteilt. Der Patient, ein 62jähriger Kollege, hatte einen Gipsverband, der die Endphalange in starker Überstreckung für mindestens 6 Wochen halten sollte, abgelehnt, weil er dadurch in der Ausübung seiner Praxis behindert wurde. Lindenstein bemerkt, daß wahrscheinlich einzelne Sehnenfasern erhalten geblieben waren, die für die Heilung wegweisend gewesen sind.

Man wird allgemein der Operation den Vorzug geben, weil sie sichere und schnellere Heilung erzielt. Mason hat vorgeschlagen, das Sehnenende an das Periost oder die Kapsel des 2. Interphalangealgelenk anzunähen und das Endglied 3 Wochen in Überstreckung ruhig zu stellen.

Stracker empfiehlt zur besonderen Festigung die Verankerung des Seidenfadens, an dem das Sehnenende angeschlungen ist, in einem Bohrloch der Endphalange dicht unterhalb des Nagelbettes. Er ist der Auffassung, daß dadurch die Ruhigstellung auf 10—12 Tage verkürzt werden kann.

Suermondt hat eine schwere Verletzung von Sehnenabrissen mitgeteilt, die sehr gut mit vollständiger Funktionstüchtigkeit. geheilt ist. Ein Mann wurde von einem Haken erfaßt, der aus einem fahrenden Kraftwagen heraushing. Der Haken verfing sich in der linken Tabatiere und riß die Sehnen des Musculus ext. poll. long. und brevis und des Musculus abduktor poll. long. aus ihren Ansatzstellen an den Muskeln. Die Sehnenenden wurden nach Säuberung von Gewebsfetzen mit Trypaflavinlösung 1:2000 desinfiziert. Dann wurden von einem neuen Hautschnitt aus die Ausrißstellen an den Muskeln gesucht und die Sehnen von hier aus durch einen subcutanen Kanal in diese Gegend gezogen. Die Sehne des Musculus abd. poll. long. wurde teilweise am Musculus ext. poll. long. angenäht. Der Muskelstumpf des Musculus ext. poll. brevis konnte nicht gefunden werden. Es wurde daher das periphere Ende dieser Sehne an die Strecksehne des Zeigefingers angenäht.

Kraft rät nicht zu einer Wiedervereinigung von Sehne und Muskel, wenn der Muskel zu sehr geschädigt ist und wenn schon längere Zeit nach der Verletzung vergangen ist. In diesem Fall ist es besser, die abgerissene Sehne an eine benachbarte Sehne eines gleichartig wirkenden Muskels anzunähen.

2. Die Behandlung der Beugesehnenverletzung des Vorderarmes, der Hohlhand und der Finger.

Es ist bekannt, daß die Ausheilung der Beugesehnenverletzungen im Gegensatz zu den Strecksehnen sehr schlecht ist. Als erster hat Bier darauf hingewiesen. Er gibt bei der Strecksehnennaht 85%, bei der Beugesehnennaht 20% Heilungen an. Zu einem ähnlichen Ergebnis kommen Lang, der 20 Fälle, und O. Müller, der 36 Fälle untersuchte, desgleichen Seewald. Es handelt sich hier um Sehnen innerhalb synovialer Scheiden. Außerhalb der synovialen Scheiden ist die Heilung besser. So gibt Müller umgekehrt bei diesen 80% gute und 20% schlechte Erfolge an.

F. Hesse weist darauf hin, daß auch hier, wie bei allen anderen Sehnenverletzungen, die Prognose sich bei multiplen Verletzungen, und besonders dort, wo die Sehnen dicht beieinander liegen, erheblich verschlechtert. Am dichtesten liegen die Sehnen oberhalb des Handgelenkes. Die Gefahr der Verwachsung ist auch innerhalb der synovialen Scheiden sehr groß. Fast ebenso schlecht sind die Heilungsaussichten über dem Grundglied, weil hier die tiefe Beugesehne die oberflächliche durchdringt.

A. Schwarz hat an der Baseler Klinik 390 Fälle mit Sehnennähten nachuntersucht. Er stellte 60% Extensoren- und 30% Flexorenverletzungen fest. Von den ersten waren 61,4% vollständig und 9,7% teilweise geheilt, von den Flexorenverletzungen 41,2% vollständig und 17,6% teilweise.

Es konnten bei 60 Extensoren- und 55 Flexorenverletzungen die Ursachen des Mißerfolges nachgewiesen werden.

1. Verwachsungen bei Extensorenverletzungen 58,3% und bei Flexorenverletzungen 87,4%.
2. Infektionen bei Extensorenverletzungen 25,0% und bei Flexorenverletzungen 7,4%.
3. Nachblutungen bei Extensorenverletzungen 11,6% und bei Flexorenverletzungen 3,8%.
4. Durchtrennung der Nähte bei Extensorenverletzungen 5% und bei Flexorenverletzungen 1,8%.

Die Prognose ist um so schlechter, je näher die Verletzung dem Endglied liegt.

Die schlechtere Heilung der Flexoren führt A. Schwarz auf folgendes zurück:

1. Sie sind mehr mechanischen Reizen ausgesetzt.
2. Die Druckschädigung von Paratenon und Endotenon erschwert die Regeneration.

3. Durch die Sehnenscheiden und die ungenügende Desinfektionsmöglichkeit der tief in das Gewebe eingelagerten Beugesehnen.

a) Die Sehnen des Musculus flexor carpi radialis und ulnaris.

Beide Sehnen sind scheidenlos und besitzen nur einen Schleimbeutel. Die Sehne des Musculus flexor carpi ulnaris setzt am Os pisiforme an. Der Muskel adduziert die Hand. Bei Verletzungen wird nach der Naht die Hand in forcierter Beugestellung eingebunden. Die Sehne des Musculus flexor carpi rad. wird von der Sehne des Musculus flexor pollic. long. überlagert. Sie setzt am Metacarpale 2 und 3 an. Der Muskel proniert den Vorderarm, beugt und abduziert die Hand. Da das proximale Ende sich sehr leicht zurückzieht, muß in diesem Fall das Lig. carp. volare gespalten werden.

b) Die Sehne des Musculus flexor pollicis longus und die Sehnen des Musculus flexor digitorum communis.

Die Sehne des Musculus flex. poll. long. setzt als einzige Beugesehne am Daumen an der Basis der Endphalange an. Der Muskel ist ein kräftiger Daumenbeuger.

Der Musculus flexor digitorum comm. umfaßt den Musculus flex. digit. profundus und sublimis. Die Sehne des ersten setzt an der Basis der Endphalange des 2. bis 5. Fingers an. Über der Grundphalange tritt die tiefe Beugesehne durch den Spalt der oberflächlichen Sehne. Ebenso wie der Musculus flex. poll. long. ist auch der Musculus flex. digit. profund. für die Beugung unbedingt notwendig, während auf den Musculus flex. digit. sublimis verzichtet werden kann. Der Musculus flex. digitorum sublimis beugt die Mittelphalange, der profundus die Endphalange.

Auch hier an der volaren Seite gehen die Sehnen des Unterarmes, von Sehnenscheiden umhüllt, durch einen osteofibrösen Kanal. Es wird durch den vom Gewölbe der Handwurzel gebildeten sulcus carpi und dem Lig. carpi volare geformt. In ihm befinden sich 2 Sehnenscheidensäcke, ein radialer für die Sehne des Musculus flex. poll. long., ein ulnarer für die 8 Beugesehnen der drei gliedrigen Finger. In der Furche der Tuberositas ossis multanguli majoris ist ein enger, kurzer Sack für die Sehne des Flexor carp. radialis vorhanden. Zwischen den beiden großen Sehnenscheidensäcken geht oberflächlich der Nervus medianus durch den Canalis carpi in die Hohlhand.

Außer den carpalen Sehnenscheiden gibt es hier noch phalangeale, die am kleinen Finger und am Daumen mit den carpalen zusammenhängen. Am 2., 3. und 4. Finger reichen sie von der Basis des Nagelgliedes nur bis zu den Grundgelenken. Die Endphalanx ist frei von Sehnenscheide. Die volaren Flächen der Phalangen sind querkonkav gestaltet. An ihren scharfen Seitenrändern setzen derbe Bandmassen an, die Ligg. vaginalia, welche die Sehnen und ihre Scheiden in einem osteofibrösen Kanal einschließen. Die Ligg. vaginalia sind besonders derb und ringförmig verdickt im proximalen Abschnitt des Mittelstückes. Im distalen Teil des Mittelstückes und über den Gelenkspalten sind sie dünner. An diesen Stellen sind gekreuzte Fasern, die Fibrae cruciatae, eingelagert.

Innerhalb der Ligg. vaginalia liegt der synoviale Sack, von dem zarte Mesotenonfäden mit den ernährenden Gefäßen und Nerven an die Sehnen herangehen. Sie werden als Vincula tendinum bezeichnet.

Wie schon angedeutet, ist die Gefahr der Verwachsung der Beugesehnen oberhalb und innerhalb des Carpalsackes sehr groß, weil sie hier dicht beieinander liegen. Es ist deshalb notwendig, Interpositionsmaterial zu verwenden und möglichst frühzeitig, nach 7 Tagen, mit Bewegungen zu beginnen. Da in der Nähe der Nervus medianus verläuft, muß darauf geachtet werden, daß bei Mitverletzung des Nerven nicht ein Ende mit der Sehne des Musculus flex. digit. subl. oder palmaris long. vereinigt wird.

Sind nur die oberflächlichen Beugesehnen verletzt, so kann, wie schon angedeutet, außer der Sehne des Musculus poll. long. auf die Naht verzichtet werden, da die Funktion von den tiefen Beugern übernommen wird.

Wenn das proximale Sehnenende zurückgeschlüpft ist, so wird es am besten retrograd mit einer Führungssonde an die Stelle des distalen Sehnenendes gebracht. Bei vollständiger Durchtrennung des Lig. volare sind die Ergebnisse außerordentlich schlecht, ebenfalls die Verletzungen im Bereich der Fingersehne. Alle Autoren sind derselben Ansicht, daß die Naht der tiefen Beugesehnen allein genügt, um die Funktion wiederzuerlangen. Die Naht der oberflächlichen und tiefen Sehnen zugleich würde das Gleiten der Sehnen außerordentlich erschweren. Die Sehnenscheide soll nur dann genäht werden, wenn dadurch das Gleiten der Sehne verbessert werden kann.

3. Die Behandlung der Sehnenverletzungen des Fußes.

Die Verhältnisse der Sehnen und ihrer Scheiden am Fuß sind ähnlich wie die an der Hand. Die Verletzungen sind lange nicht so häufig und haben nicht so schwerwiegende Ausfallserscheinungen zur Folge.

a) Die Strecksehnen.

An der Streckseite des Unterschenkels befindet sich oberhalb der Malleolen ein querer Faserzug, das Lig. transvers. cruris. Etwas tiefer auf dem Fußrücken liegt ein gekreuzter Faserzug, das Lig. cruciatum. Es bildet für die 3 Strecksehnen des Musculus ext. digitorum long., ext. hallucis long. und tibialis anticus je einen in sich geschlossenen Leitkanal. Die Sehne des Musculus tibialis anterior geht durch den medialen Kanal und setzt an der plantaren Seite des Os cuneiforme 1 an. Der Muskel vermittelt Dorsalflexion und Supination. Die Sehnenscheide ist etwa 7 cm lang und so weit, daß die Sehne sich seitlich verschieben kann. Der Sehnenscheidensack reicht proximal sehr weit bis über das Lig. transv. cruris hinauf. Die Sehne hat ein breites, sehr gefäßreiches Mesotenon und am proximalen Ende eine bis 1 cm hohe Plica duplicata, welche ausgiebige Verschiebungen der Sehne ermöglicht.

Die Sehne des Musculus ext. hallucis long. geht durch das mittlere Sehnenfach des Lig. cruciat. und setzt an den beiden Phalangen der großen Sehne an. Der Muskel ist ein kräftiger Extensor der großen Zehe.

Wie die Sehnen aller Zehenstrecker, so tritt auch diese Sehne bei Heben des Fußes deutlich unter der dünnen Haut des Fußrückens hervor. Für sie ist ein etwa 6 cm langer Sehnenscheidensack vorhanden, der bis zum unteren Ende des Lig. transversum und distal bis zum 1. Tarsometacarpalgelenk reicht. Sie hat ebenfalls ein breites Mesotenon und eine proximale Plica duplicata.

Die Sehne des Musculus ext. dig. long. geht mit dem Peronaeus durch den lateralen Kanal des Lig. cruciat und weicht unterhalb fächerartig auseinander, um an der 2. bis 5. Grundphalanx anzusetzen. Sie vereinigen sich mit den Sehnen des Musculus extens. digit. brevis, welche an der 2. und 3. Phalange der 2. bis 5. Zehe ansetzen. Der Musculus ext. dig. long. abduziert und proniert den Fuß.

Die Sehne des Peronaeus 3 setzt am Metatarsale 5 an. Er wirkt als Pronator und Abduktor am unteren Sprunggelenk.

Der weite Sehnenscheidensack für die Sehnen des Musculus ext. dig. long. und Peronaeus tertius ist 6—7 cm lang und ragt proximal über den Knöchel hinaus, distal ist er an der medialen Seite länger als an der lateralen. Die Sehnen werden durch ein breites, gefäßreiches Mesotenon zusammengehalten. Eine hohe Plica duplicata bildet proximal 4 Fächer für die einzelnen Sehnen.

Durch die Lage der Sehnen unter dem Lig. transversum und cruciatum sind die Sehnen sehr vor Verletzungen geschützt. Die Heilungserfolge sind, wie Hesse angibt, sehr günstig. Die Behandlung ist genau dieselbe wie die an der Hand. Unter allen Umständen soll versucht werden, die Sehne zu nähen.

Am lateralen Fußrand liegen die beiden Musculi peronaei in einer 9—10 cm langen, weiten Scheide, die sich am Processus trochlearis des calcaneus in 2 Rohre teilt, das kürzere Rohr führt die Brevissehne, das längere begleitet die Longussehne bis zur Rinne des Cuboids. Ein gemeinsames Mesotenon heftet die beiden Sehnen an den lateralen Malleolus. An der Stelle, wo in der Rinne des Cuboids die Sehne des Musculus peronaeus long. in die Fußsohle umbiegt, beginnt für sie ein zweiter tarsaler synovialer Sack, der sie im Gleiten zwischen Fußwurzel und den über sie hinweggespannten Lig. plantare long. schützt.

Die Sehne des langen Peronaeus setzt am Os cuneiforme 1 und der Tuberositas des Os metatarsale 5 an. Der lange Muskel ist der kräftigste Pronator, der kurze wirkt auf den Vorderfuß im Sinne einer Plantarflexion, Abduktion und Pronation.

Die Verletzungen beider Sehnen führen meistens zu Adhäsionen. Man kann sie durch Zwischenschalten von entsprechendem Gewebe verhüten.

b) Die Beugesehnen.

Hinter dem medialen Knöchel verlaufen nach der Fußsohle, durch das Lig. laciniatum geschützt, am weitesten vorn die Sehne des Musculus tibialis post., fibular davon die Sehne des Musculus flexor digit. long. und dahinter, von den Gefäßen und Nerven verdeckt, die Sehne des Musculus flexor hallue. long.

Die Sehne des Musculus tibialis post. setzt an der Tuberositas naviculare, am Os cuneiforme 1, 2, 3 bis zum 4. Os metatarsale an und wirkt auf den Vorderfuß im Sinne einer Plantarflexion, Supination und Adduktion. Ihre Sehnenscheide ist etwa 9 cm lang, reicht bis weit oberhalb des Malleolus tibialis hinauf und distal bis fast zum Ansatz an die Tuberositas des Os naviculare. Sie hat kein Mesotenon.

Die Sehnen des Musculus flexor digit. long. durchbohren, ähnlich wie an den Fingern, die Sehnen des Musculus flexor digit. brevis und setzen an den Endphalangen der 2. bis 5. Zehe an. Der Muskel wirkt im Sinne einer Plantarflexion und Supination. Die Sehnenscheide ist etwa 8 cm lang, reicht weit zum Oberschenkel hinauf und distal bis zum Sustentaculum tali. Ein Mesotenon ist nicht vorhanden.

Die Sehne des Musculus flexor hallucis long. setzt an der Basis der Endphalange der großen Zehe an. Mitunter sendet sie Fasern zur 2., 3. und 4. Zehe. Die Plantarfunktion des Muskels kann weitgehend vom Musculus tibialis post. und flexor digit. long. übernommen werden. Ihre Sehnenscheide ist besonders lang, über 10 cm. Das proximale Ende liegt etwa 2 cm, das distale Ende etwa 6 cm unterhalb der Malleolarlinie. Ein Mesotenon fehlt gewöhnlich.

Auch hier ist wieder die Gefahr der Verwachsungen sehr groß. Die Sehnenscheiden sind offen zu lassen. Hesse weist auf die Untersuchungen Biesalskis hin, die ergeben haben, daß Sehne und Sehnenscheiden häufig so fest zusammenhängen, daß sie gemeinsam gleiten. Seines Erachtens könnte man dies bei der Wundversorgung nachprüfen und dann im Sinne Rotters Sehne und Sehnenscheide miteinander vernähen. Meistens handelt es sich um Verletzungen mehrerer Sehnen.

Da die Sehnenscheide im Bereich des Sprunggelenkes mit diesem kommuniziert, hat Hesse bei Wundverschmutzung empfohlen, das Sprunggelenk von einer Stelle abseits der Verletzung mit Chlumskyscher Phenolcampferlösung (Ac. carb. crist. 30,0, camphorae tritae 60,0, Alkohol absolut 10,0) zu desinfizieren. Vor Einspritzung von 0,1—0,2 ccm dieser Lösung sollen aber zunächst einige Kubikzentimeter $^1/_2$% Novocainlösung injiziert werden.

Burmann beschreibt 2 Fälle von subcutaner Ruptur der Sehne des Musculus tibialis anticus. Sie kommt durch plötzliche Gewalteinwirkung in Richtung der Plantarflexion bei fixiertem Bein und gestreckten Knien zustande. Der erste Fall betraf einen 69jährigen Mann, bei dem durch eine plötzliche Bewegung eine Ruptur der Sehne nahe am Ansatz entstanden war. Verfasser meint, daß hier eine Degeneration der Sehne vorgelegen hat. Beim 2. Fall handelt es sich um einen 48jährigen Mann, der die Verletzung durch Wegstoßen eines schweren Gegenstandes mit dem Fuß bekam. Der Riß erfolgte nahe dem Lig. annulare. Durch Naht konnte eine gute Heilung erzielt werden.

Ebenso wie an den Fingern liegen auch an den Zehen die Beugesehnen innerhalb kräftiger Ligg. vaginalia und Sehnenscheiden. Die Sehnenscheiden reichen vom distalen Interphalangealgelenk bis über die Köpfchen des Mittelfußknochens. Die Sehnen müssen in diesem Bezirk genäht, die Scheiden offen gelassen werden.

4. Die Behandlung der Achillessehnenverletzungen.

Besondere Beachtung verdienen die subcutanen Rupturen der Achillessehne. Es gibt Abrißfrakturen des Tuber calcanei. Sie kommen durch plötzliche übermäßige Beanspruchung der gespannten Sehne zustande. Das Knochenstück kann angenagelt werden oder verschraubt werden. Besser ist es, wenn man nach Aneinanderbringung der Knochenteile versucht, die Sehne mit Seidenfäden fest an das Periost zu nähen oder die Knochen mit einem Draht, der durch ein Bohrloch gezogen wird, zu befestigen.

Außer diesem Sehnenknochenabriß gibt es eine subcutane Sehnenruptur einige Zentimeter oberhalb ihres Ansatzes. Hesse zitiert die sehr verständliche Auffassung Albrechts über den Entstehungsmechanismus dieser Sehnenruptur. Danach trifft die Sehne an der Rupturstelle auf ein Widerlager und reißt wie eine Schnur über einer scharfen Kante. Das kann sich ereignen durch den hinteren Rand des Schuhes oder durch einen Riemen, den der Fußball- oder Hockeyspieler zur Befestigung seiner Schutzschiene anlegt.

Es kann dabei auch nur zu einem Einriß kommen, von denen mehrere Fälle durch Quénu beschrieben worden sind. Durch einen geringfügigen Anlaß erfolgt dann die vollständige Ruptur.

Eine Ruptur kann aber auch entstehen bei geschädigtem Sehnengewebe durch arteriosklerotische oder luetische Gefäßveränderungen, durch Stoffwechselkrankheiten, wie Diabetes und Gicht, durch Tuberkulose, Arthritis deformans usw. Es kommt dann durch scheinbar geringfügige Ursachen zu Spontanrissen.

Bei geschädigtem Sehnengewebe und bei Einrissen wird man konservativ behandeln, in allen anderen Fällen muß operativ vorgegangen werden.

Nach der Naht wird das Bein in Spitzfußstellung und rechtwinklig gebeugten Knien 3 Wochen lang eingegipst. Dann wird der Fuß in rechten Winkel gebracht, das Kniegelenk in Streckstellung und nochmals 3 Wochen eingegipst. Es folgen Massage und elektro-physikalische Behandlung.

Silfverskiöld empfiehlt bei totaler Achillessehnenruptur die ausgefransten Sehnenenden zu resezieren, zu nähen und die Naht eventuell durch eine Sehnenplastik aus dem Soleus zu verstärken. Aus der Leipziger Klinik konnten von Seewald 4 Fälle nach totaler Ruptur als gut geheilt bezeichnet werden. W. König hat einen Fall mit doppelseitiger Achillessehnenruptur veröffentlicht. Es handelt sich um einen Mann von 47 Jahren, der beim Turnen von einem Tisch gesprungen war. 2 Tage nach dem Unfall wurde die Operation vorgenommen. Weitere 2 Tage später wurden die Füße aus der Spitzfußstellung in leichte Dorsalflektion gebracht. Nach 12 Tagen wurde mit aktiven Bewegungsübungen begonnen. Am 22. Tag konnte der Kranke gehen. Wenn auch die Dorsalflektion noch einige Zeit erheblich eingeschränkt war, konnte er doch seinen Beruf als Maler wieder ausüben.

5. Die Behandlung der Quadricepssehnenrupturen.

Der Riß der Quadricepssehne führt zu einem starken Funktionsausfall. Durch eine plötzliche starke Belastung der gestreckten Sehne oder durch einen Fehlstoß kann die Ruptur erfolgen. Es kann, genau wie bei der Achillessehne, zu einem Abriß der Sehne an der Tuberositas tibiae mit einem Knochenstück kommen. Die Behandlung ist dann dieselbe wie bei der Achillessehne.

Die Quadricepssehne kann auch am oberen Rand und 2 bis 4 cm höher reißen. Carlucci hat einen Fall bei einem 65jährigen Manne beschrieben. Es wurden durch den oberen Teil der Patella einige Kanäle gebohrt und die Sehne an die Kniescheibe mittels einiger Streifen aus der Fascia lata des anderen Oberschenkels angenäht. Philipowicz veröffentlicht 2 Fälle, bei denen eine Lues vorhanden war. Bei beiden konnte nach der Naht eine gute Funktion erzielt werden.

Alle Autoren sind sich darüber einig, daß die operativen Methoden den konservativen weit überlegen sind. Nory beweißt es an Hand von 55 Fällen. Von 41 operativ behandelten Fällen heilten 40 mit voller Funktion aus, während von 14 konservativ behandelten 4 gute, 5 genügende und 5 schlechte Ergebnisse waren.

6. Die Behandlung der Sehnenrupturen des Musculus biceps brachii.

Es kommt ausschließlich nur zu Rissen der langen Bicepssehne, die an der Tuberositas supraglenoidalis scapulae, und am

labrum glenoidale ansetzt. Von der Schultergelenkskapsel geht eine synoviale Hülle aus, welche die lange Bicepssehne umscheidet. Der kurze Bicepskopf setzt an der Tuberositas coracoideus an. Der Musculus biceps beugt und supiniert den Vorderarm besonders in Beugestellung, der lange Kopf abduziert, der kurze adduziert den Oberarm.

Häufiger noch als die Zerreißungen der langen Bicepssehne durch Gewalteinwirkungen sind die zuerst von Ledderhose angegebenen, allmählich zustande kommenden, Spontanrupturen durch chronische arthritische Veränderungen des Schultergelenkes. Stolze hat hierüber eingehender berichtet. Durch die arthritischen Prozesse mit Knorpel- und Kapselveränderungen treten narbige Verwachsungen der Sehne mit dem umliegenden Gewebe bis zu ihrem Austritt aus dem Sulcus intertubercularis ein, so daß die Gleitfähigkeit der Sehne verlorengeht.

Außer einer Funktionseinschränkung des Muskels sind keine Symptome vorhanden. Durch eine Röntgenaufnahme kann die Ursache festgestellt werden. Die Behandlung ist konservativ.

Andererseits kann durch die Reibung der Sehne an den arthritischen Knochenteilen eine Ruptur zustande kommen. Dann ist die Beugung und die Supination herabgesetzt und an der Rißstelle kommt es zu einer deutlich fühlbaren Lücke. Der Muskel ist distalwärts zusammengerollt. Klapp, de Quervain und Bergmann haben diesen, bei Kontraktionen des Muskels entstehenden, Bauch als Pseudohernie bezeichnet. Meistens ist auch das von Hueter angegebene Merkmal, Schmerzen in der Schulter bei Beugung des supinierten Vorderarmes, vorhanden. Durch das operative Vorgehen kann in fast allen Fällen einer Ruptur der Sehne die vollständige Funktion wieder erlangt werden.

Es ist nicht empfehlenswert, die Sehne nach Eröffnung des Schultergelenkes durch den Sulcus intertubercularis an ihre Ansatzstelle zu bringen, sondern es ist am besten, den Sehnenstumpf an das Sehnenende des kurzen Bicepskopfes oder nach der Angabe Rosenbugs an das untere Ende des Sulcus intertubercularis anzunähen.

Schmieden hat einen Fall mit dem sehr seltenen Riß der distalen Bicepssehne beschrieben. Er hat den proximalen Sehnenstumpf und die proximalen Fasern des Lacertus fibrosus mit dem Muskelbauch des Musculus brachialis vereinigt. Der Nervus medianus und die Arteria brachialis wurden überbrückt. Der Erfolg war sehr gut. Nach einem Jahr waren alle Funktionen wieder vorhanden.

D. Schluß.

Es liegt auf der Hand, daß alle schweren Sehnenverletzungen, wie Quetsch- und Rißwunden zur Behandlung in eine Chirurgische Klinik geschickt werden müssen.

Ebenfalls ist es notwendig, alle auch scheinbar einfachen Beugesehnenverletzungen wegen ihrer schlechten Heilungstendenz, sowie die Verletzungen der Achilles-, Quadriceps- und Bicepssehne ohne Ausnahme einer Chirurgischen Klinik zu überweisen.

Vom praktischen Arzt sollten nur die Verletzungen der Strecksehnen im Bereich der Finger und Mittelhand sowie die entsprechenden des Fußes operativ behandelt werden.

E. Literatur.

Axhausen, G.: Die Spätruptur der Sehne des Ext. poll. long. bei der typischen Radiusfraktur. Bruns' Beitrag 133 (1925).

Bange, R.: Sehnenausrisse an der Hand. Dtsch. Z. Chir. 183 (1923).

Baumann, E.: Zur Sehnennaht bei Verletzungen. Zbl. Chir. 1926, 3037.

v. Bayer, H.: Fremdkörpereinheilung im Organismus. Beitr. klin. Chir. 58 (1908); 70 (1910).

de Bernhardis, M.: Die Sehnenscheide und ihre Bedeutung für die Heilung von Sehnenverletzungen und für die Vorbeugung gegen die postoperativen Verwachsungen des peritendinösen Gewebes. Zbl. f. Chir. 1934 Nr. 11.

Bernstein, M. A.: Der klinische Erfolg der Sehnentransplantation (engl.). Ref. Z. org. Chir. 17 (1922).

Beykirch, A., u. H. Meyer: Die Überpflanzung fixierten Sehnengewebes im Tierexperiment. Bruns' Beitr. 148 (1930).

Bier, A.: Beobachtungen zur Regeneration der Sehne. Dtsch. med. Wschr. 1917/18. Verh. Dtsch. Ges. Chir. 1920, 1922.

Biesalski, K., u. L. Mayer: Die physiologische Sehnenverpflanzung. Berlin, Julius Springer, 1916.

Biesin, A.: Experiment. Untersuchungen über die Heilung der Sehnenwunden. Z. orthop. Chir. 55 (1931).

Blencke: Zur Entstehung der subcutanen Ruptur des Biceps brachii. Münch. med. Wschr. 1920, 17.

Bloch, J. Ch., et Bonnet: Evolution et traitement des plaies des tendons de la main et des doigts. Presse méd. 1929, 1379.

Block, W.: Eine seltene Verletzung als Beitrag zur Festigkeit der Sehnen. Münch. med. Wschr. 1923, 533.

Boeminghaus, H.: Zur operativen Behandlung frischer Sehnen- und Nervenverletzungen durch den prakt. Arzt. Ztschr. f. ärztl. Fortb. 29. Jahrg. 1932 Nr. 20.

Bolognesi, G.: Experiment. Sehnenplastik. Ref. Z. org. Chir. 5 (1914).

Bona, Tr.: Die Behandlung der Sehnenverletzungen. Ref. Z. org. Chir. 48 (1930).

Borchers, E.: Ruptur der Sehne des langen Bicepskopfes. Bruns' Beitr. 90 (1914).

Borst, M.: Über die Heilungsvorgänge nach Sehnenplastik. Beitr. path. anat. 34.

Brandenburg, E.: Abrißfraktur an der Beugeseite der Nagelphalanx des linken Kleinfingers. Zbl. Chir. 1931, 1065.

v. Brandis, H.: Seltene Aponeurosenverletzung. Gleichzeitig Beiträge zur Cutisplastik. Zbl. Chir. 1933, 130.

Brix: Eine seltene Strecksehnenverletzung am Finger. Arch. orthop. Chir. 28 (1930).

Bunnel-Sterling: Wiederherstellung der Fingersehnen (engl.). Zit. Z. org. Chir. 19 (1923).

Bunnel-Sterling: Repair of nervos and tendons of the hand. J. Bone Surg 10 (1928).
Burckhardt: Die subcutanen Sehnen- und Muskelverletzungen der Hand. Diss. Erlangen 1890.
Burk, W.: Ersatz intramuskulärer Fascienscheiden durch frei transplantierte Fascie. Zbl. Chir. 1915, 573.
Burmann, M. S.: Subcutane Zerreißung der Sehne des Tibialis anticus. Zbl. f. Chir. 1935 Nr. 33.
Busse: Untersuchungen der feineren Vorgänge bei der Heilung von Sehnenwunden nach der Tenotomie der Achillessehne. Dtsch. Z. Chir. 33.
Buxton, St. J. D.: Die Prognose nach Sehnenverletzung. Ref. Z. org. Chir. Bd. 80.
Cajori, F. A., C. J. Croucher u. R. Pemberton: Die Physiologie der Gelenkflüssigkeit. Ref. Z. org. Chir. 36 (1927).
Carlucci, G. A.: Riß der Sehne des M. extensor quadriceps. Zbl. f. Chir. 1935 Nr. 33.
Charbonnet: Wiederherstellungschirurgie an Sehnen, Aponeurosen und Muskeln. Ref. Z. org. Chir. 14 (1921).
Chiari: Ein Beitrag zur Kenntnis des Verhaltens frei transplantierter Fascie im menschlichen Organismus. Wien. klin. Wschr. 1913 Nr. 8.
Churgin, M.: Über späten Sehnenriß des M. ext. poll. long. (russ.). Ref. Z. org. Chir. 56 (1932).
Coenen, H.: Der Sehnenriß des Ext. poll. long. bei der typischen Radiusfraktur. Zbl. Chir. 1930, 2323.
— Über die Ursache der Sehnenruptur der Ext. poll. long. bei der typischen Radiusfraktur. Arch. orthop. Chir. 28 (1930).
— Zur Seidenplastik an den Fingerbeugesehnen. Dtsch. Z. Chir. 234 (1931).
Cohen, J.: Kalkablagerung am Ansatz der Sehne des Flex. carpi uln. nach Trauma (amerik.). Ref. Z. org. Chir. 38 (1925).
Cohn, M.: Spätergebnisse der Sehnenverpflanzungen an der Göttinger Klinik. Dtsch. Z. Chir. 230 (1931).
v. Danckelmann: Sekundärer Sehnenersatz durch freie Sehnentransplantation. Zbl. f. Chir. 1935 Nr. 42 S. 2490—2507.
v. Dittrich, K.: Über Sehnenregeneration. Arch. orth. Chir. 25 (1927).
Dittrich, R.: Die Spätruptur der Sehne des Ext. poll. long., eine typische Verletzung. Zbl. Chir. 1924, 150.
Dreyer: Nachbehandlung der Sehnennähte. Chir. Kongr. 1910 S. 235.
— Über die Möglichkeit sofortiger Bewegungsaufnahme nach Sehnennaht. Beitr. klin. Chir. 70 (1910).
— Technik der Sehnennaht. Arch. klin. Chir. 1911.
Drielsma, J. H.: Sehnenzerreißung unter der Hand (holl.). Ref. Z. org. Chir. 22 (1923).
Dominici, L.: Die Bedeutung der Sehnenscheide für den Heilungsprozeß bei Sehnenverletzungen (ital.). Ref. Z. org. Chir. 25.
Douglas, J.: Fettgewebsüberpflanzung wegen Verwachsungen bei Sehnennähten. Ref. Z. org. Chir. 8 (1920).
Dubrov, F.: Sehnenplastik der Fingerbeuger. Z. org. f. Chir. Bd. 69.
Dubs, J.: Die funktionelle Prognose der Sehnennaht. Korresp.-Bl. Schweiz. Ärzte 1919, 5.

Dümms: Trommlerlähmung. Dtsch. mil.-ärztl. Z. 25 (1896).
— Handbuch der Militärkrankheiten 1 (1896).
Duplay: Subcutane Zerreißung des langen Daumenstreckers. Ref. Zbl. Chir. 1877, 512.
Durand, M.: Die Sehnentransplantation mit totem Material (franz.). Ref. Z. org. Chir. 10 (1921).
Durban, K.: Subcutane Ruptur der Fingerstrecksehnen. Zbl. Chir. 1926, 2773.
Eden, R.: Tendo- und Neurolysis mit Fettplastik. Chir. Kongr. 1913.
Eden, R., u. Lindig: Über die Verhütung postoperativer Verwachsungen. Dtsch. med. Wschr. 1920, 1069.
Eden, R., u. E. Rehn: Die autoplastische Fetttransplantation zur Neurolysis und Tendolysis. Arch. klin. Chir. 1914.
Eilers: Über die subcutanen Fingerstrecksehnenrupturen mit besonderer Berücksichtigung der Knopflochluxation am 1. Interphalangealgelenk. Dtsch. Z. Chir. 223 (1930).
Eisberg, H., u. D. Sonnenschein: Primary repair of lacerated tendons and nerves (amer.). Ref. Z. org. Chir. 41 (1928).
Enderlen: Über Sehnenregeneration. Arch. klin. Chir. 46 (1893).
— Zur freien Sehnentransplantation. Beitr. klin. Chir. 83 (1913).
Ewald: Bicepsrisse und Unfall. Münch. med. Wschr. 1927, 2214.
Fasiani, G. M.: Über einen Fall von subcutaner gleichzeitiger Zerreißung von Sehnen. Ref. Z. org. Chir. 23 (1923).
Foinen: Myotomie und Sehnenverletzungen der Handflexoren. Chir. Kongr. 1909.
Fernandez, M.: Experim. Untersuchungen über den Schutz von Sehnenverletzungen. Ref. Z. org. f. Chir. Bd. 71.
Fischer, A.: Regeneration. Cytologica 1 Nr. 3 (1930).
Fischmann, L.: Eine neue autoplastische Sehnennaht. Ref. Z. org. Chir. 31 (1925).
Focken, H.: Über Sehnennaht und Sehnenregeneration. Diss. Greifswald 1924.
Foerster, O.: 3 Fälle von isolierter Sehnenverletzung. Beitr. klin. Chir. 57 (1908).
Fogliani, M.: Die Folgen für die Funktion bei Durchtrennung der Strecksehnen des Ring- und Mittelfingers der Hand. Ref. Z. org. Chir. 57 (1932).
v. Frisch, O.: Einige Bemerkungen zur Technik der Sehnennaht. Arch. klin. Chir. 94 (1911).
Fründ, H.: Reizbestrahlung zur Aufdeckung latenter Infektionen. Zbl. Chir. 1924 H. 50.
Galli, G.: Subcutane spontane Sehnenruptur des Quadriceps fem. Ref. Z. org. Chir. 55 (1931).
Gallie, W. E.: Sehnenimplantation. Zit. 177. Z. org. Chir. 15 (1922).
— Klinische und experimentelle Studien über frei transplantierte Fascie. Ref. Z. org. Chir. 19 (1923).
Garlock, J.: Behandlung der Verletzungen der Beugesehnen der Hand. Ref. Z. org. Chir. 34 (1926).
— Der Heilungsprozeß von Sehnenwunden und Sehnenplastiken. Ref. Z. org. Chir. 38 (1927).
Gasne, E.: Über einen Fall von Kautschukeinscheidung der Zeigefingerstrecksehne (engl.). Ref. Z. org. Chir. 9 (1920).

v. Gaza: Grundriß der Wundversorgung und Wundbehandlung. Berlin (Julius Springer) 1921.
Giertz: Über freie Transplantation der Fascia lata als Ersatz für Sehnen und Bänder. Dtsch. Z. Chir. 125.
Glaß, E.: Seltene Bicepsverletzung. Zbl. Chir. 48, 367.
Glaß, F.: Eine Metallschiene zur Behandlung der Strecksehnenverletzung des Fingerendgliedes. Zbl. Chir. 1927, 3027.
Gluck: Über Muskel- und Sehnenplastik. Arch. klin. Chir. 10 und 26.
Gobiet, J.: Ein Fall von ausgedehntem Sehnenersatz durch freie Fascientransplantation. Wien. klin. Wschr. 1914, 204.
Gocht, H.: Fingerschiene. Arch. orthop. Chir. 27 (1929).
Gorka, S.: Ein Fall von Abriß der Sehne des M. biceps. Zbl. Chir. 1924, 2642.
Grebe, A.: Regeneration von Strecksehnen ohne Sehnenscheiden. Zbl. Chir. 1927, 1487.
Gruber: Beobachtung eines Sehnenrisses des M. ext. poll. long. in drei Fällen. Virchows Arch. 102.
Gruet, E.: Spätfolgen der nicht genähten Fingersehnen nach Schnittverletzung. Ref. Z. org. Chir. 2 (1913).
Günther, B.: Zum subcutanen totalen Sehnenausriß. Münch. med. Wschr. 1923, 742.
Hackenbroch, M.: Über einen Fall von Ruptur (subcutan) des dreiköpfigen Oberarmmuskels. Wschr. Unfallheilk. 29, 85 (1922).
v. Hacker: Autoplastischer Ersatz der Streck- und Beugesehnen der Finger usw. Beitr. klin. Chir. 66 (1910).
Haegler: Sehnenverletzungen an Hand und Vorderarm. Beitr. klin. Chir. 16 (1896).
Häggquist: Möllendorffs Handbuch 1931 Bd. 2 Teil 3.
Hagen-Torn: Entwicklung und Bau der Synovialmembran. Arch. mikrosk. Anat. 21.
Haldemann u. Hall: Muskel- und Sehnenverletzungen. Ref. Z. org. f. Chir. Bd. 74.
Hammel, R.: Über einen Fall von Ruptur des langen Bicepskopfes. Beiträge klin. Chir. 147.
Hauck, G.: Über die Ruptur der Ext. poll. long.-Sehne nach typischem Radiusbruch und ihre operative Behandlung. Arch. klin. Chir. 124 (1923).
— Über Sehnenverletzung, Sehnenregeneration und Sehnennaht. Arch. klin. Chir. 128 (1924).
— Ein Beitrag zur Anatomie und Physiologie der Finger und Handgelenksehnenscheiden. Arch. klin. Chir. 136 (1925).
Heinecke, H.: Spontanrupturen der Sehne des Extensor poll. long. nach typischen Radiusbrüchen und die sog. Trommlerlähmung. Dtsch. Z. Nervenheilk. 47 und 48 (1913).
Heller, E.: Über freie Transplantationen. Erg. Chir. 1 (1910).
Henderson, M. S.: Regeneration der Sehnen. Ref. Z. org. Chir. 2 (1913).
Hennemann: Über subcutane Bicepsruptur durch direkte Gewalt. Diss. Frankfurt a. M. 1921.
Henschen, K.: Die Herstellung von Gleitkanälen beim freien Sehnenersatz. Zbl. Chir. 1920, 396.

Henze u. Mayer: Experimentelle Untersuchungen über Sehnenverpflanzungen und seidene Sehnen mit besonderer Berücksichtigung der Verhinderung von Verwachsungen. Z. orthop. Chir. 35 (1916).
Herzberg, E., u. E. Guttmann: Zur heteroplastischen Gewebsimplantation. Münch. med. Wschr. 1929, 1922.
Hesse, E.: Einige Bemerkungen zur freien Sehnentransplantation nach eitriger Tendovaginitis. Ref. Z. org. Chir. 43 (1928).
Hesse, F.: Experimentaluntersuchungen an Sehnentransplantaten zur Frage der Heilungsvorgänge bei Sehnennähten innerhalb syn. Scheiden. Arch. klin. Chir. 169 (1932).
— Die Behandlung von Sehnenverletzungen innerhalb syn. Scheiden entsprechend dem Sitz der Verletzung im Bereich der Hohlhand und der Finger. Arch. klin. Chir. 170 (1932).
— Die Wirkung der Phenolcamphermischung von Chlumsky auf das normale Gelenk. Dtsch. Z. Chir. 238 (1932).
— Die Behandlung der Sehnenverletzungen. Ergebnisse der Chirurgie und Orthopädie 1933 Bd. 26.
Hoffmann, P.: Die Beziehungen der Sehnenreflexe zur willkürlichen Bewegung und zum Tonus. Z. Biol. 1918, 68.
Hofmann: Subcutane Ausreißung der Sehne des langen Bicepskopfes. Wien. klin. Wschr. 1904, 905.
Honigmann, F.: Die traumatische Spätruptur der Sehne des langen Daumenstreckers. Med. Klin. 1926, 728.
Horwitz, A.: Zur Behandlung der Strecksehnenabrisse der Fingerendglieder. Zbl. Chir. 1930, 1463.
— Operative oder unblutige Behandlung der Strecksehnenabrisse am Fingerende. Dtsch. med. Wschr. 1931, 445.
Hueck, H.: Über Sehnenregeneration innerhalb synovialer Scheiden. Arch. klin. Chir. 127 (1923).
Hueter: Zur Diagnose der Verletzung des M. biceps brachii. Arch. klin. Chir. 5 (1864).
Iselin, M.: Réparation des tendons fléchisseurs sectionnés au niveau des doigts. J. de Chir. 30 No. 5 (1927).
— Traitement des plaies tendineuses de la main et des doigts. Gaz. Hôp. 100 No. 58 (1927).
— Nôtes sur 19 cas de réparation des tendons fléchisseur. Schweiz. Z. Unfallmed. 1931.
— Anatomie pathologique et traitement des plaies des tendons fléchisseurs. Presse méd. 1932 No. 32.
Jalifier: Heteroplastische tote Ersatzsehnen. Ref. Z. org. Chir. 8 (1920).
Jensen u. Bartels: Sehnensutur und Sehnentransplantat. Arch. klin. Chir. 106 (1915).
Jentzer, A.: Les lésions et les sutures tendineuses. Schweiz. Z. Unfallmed. 1931 Nr. 25.
Just, E.: Über die funktionelle Prognose der Sehnennaht. Arch. klin. Chir. 124 (1923).
Kaefer, N.: Zur Behandlung der Zerreißung des Streckensehnenapparates der Fingerendglieder. Zbl. Chir. 1929, 389.
Kallius, H.: Knopflochartiger Strecksehnenabriß am Nagelendglied. Zbl. Chir. 1930, 2432.

Kaufmann, C.: Die Technik der Sehnennaht der Hand und Finger. Schweiz. med. Wschr. 1926, 601.
Kienle, B.: Eine neue Fingerschiene. Dtsch. med. Wschr. 1929, 1593.
Kienzle, L.: Über das Wachstum der transplantierten Sehne. Diss. Würzburg 1930.
Kimura, N.: Zugfestigkeit und Resistenz der Sehnennaht. Dtsch. Z. Chir. 115 (1912).
Kirchmayr: Zur Kasuistik der subcutanen Sehnenrupturen. Wien. klin. Wschr. 1900, 1038.
Kirschner, M.: Freie Sehnen- und Fascientransplantation. Zbl. Chir. 1909.
— Über freie Sehnen- und Fascientransplantation. Beitr. klin. Chir. 65.
— Operationslehre Bd. 1. Berlin, Julius Springer, 1927.
Klaer, S.: Invalidität nach Durchschneidung der Sehnen der Hand. Ref. Zbl. f. Chir. 1934 Nr. 6.
Klapp, R.: Über Sehnennaht mit Achsenfaden. Vortrag auf d. 57. Tag. d. Dtsch. Ges. f. Chir., 20. 4. 1933.
Kleinschmidt, O.: Die freie autoplastische Fascientransplantation. Erg. Chir. 8 (1914).
— Experimentelle Untersuchungen über die Veränderungen der frei transplantierten Fascie unter verschiedener funktionierender Beanspruchung. Arch. klin. Chir. 1914.
— Chirurgische Operationslehre. Berlin, Julius Springer, 1927.
Kleinschmidt-Heidelberg: Versuch zur Erklärung der Spätruptur der Ext. poll. long.-Sehne nach Radiusfraktur. Zbl. Chir. 1928, 941.
König, E.: Die körpereigene freie Fascienverpflanzung. Wien u. Berlin, Urban und Schwarzenberg, 1928.
König, W.: Eine seltene Sportverletzung. Riß beider Achillessehnen. Zbl. Chir. 1930, 2431.
Kolepke: Spontanfrakturen nach Überanstrengungsperiostitis. Zbl. Chir. 1914, 193.
Kornew: Über die freie Fascientransplantation. Beitr. klin. Chir. 85 (1913).
Kraft, R.: Sehnenausrisse mit subcutaner Verlagerung. Arch. orthop. Chir. 28 (1930).
Krieg, J.: Über die subcutane Zerreißung der Sehne des langen Daumenstreckers. Diss. Chir. Universitäts-Klinik Marburg 1931.
Kroh, F.: Über den Bau der Synovialmembran. Dtsch. Z. Chir. 94 (1908).
Kümmel sen.: Das Endresultat des artef. Ersatzes von Sehnen. Zbl. Chir. 1893, 647.
— Durchtrennte Sehnen. Zbl. Chir. 1896, 1008.
Kuntzen, H.: Über die Erkennung der ruhenden Infektion. Arch. klin. Chir. 138, Kongreßbericht (1925).
Küttner, H.: Subcutane Sehnenscheidenhämatome. Beitr. klin. Chir. 44.
— Das Tennisbein. Dtsch. med. Wschr. 1922.
Kulenkampf: Der Celluloidfingerling. Münch. med. Wschr. 1926. 1485.
Kurtzahn, H.: Kleine Chirurgie, 3. Aufl. 1935.
Lahey, Fr.: Eine Sehnennaht, die sofort Bewegung erlaubt. Ref. Z. org. Chir. 24 (1924).

Lang, K.: Zur funktionellen Prognose der Sehnennaht. Med. Klin. 1923, 530.
Lange, F.: Die Bildung der Sehne aus Seide. Zbl. Chir. 1901, 1172.
— Die Sehnenverpflanzung. Erg. Chir. 2 (1911).
— Die Verhütung von starren Verwachsungen bei der Sehnenverpflanzung durch Zwischenlagerung von Papier. Z. orthop. Chir. 41 (1921).
— Seidene Sehnen- und Gelenkbänder. Münch. med. Wschr. 1928. 39.
— Die Behandlung von Sehnendefekten. Handbuch der orthopädischen Chirurgie.
Lange, M.: Die Bedeutung der Spannung für die Muskelatrophie und Muskelregeneration. Z. orthop. Chir. 51 (1921).
Latkowski, M.: Die Sehnennaht. Ref. Z. org. Chir. 43 (1928).
Lazzarini, L.: Über die Behandlung der Sehnenwunden. Ref. Z. Org. Chir. Bd. 80, 1936.
Ledderhose: Ruptur des Biceps brachii. Dtsch. Z. Chir. 101 (1908).
Lexer, E.: Ersatz der Fingerbeugesehnen. Dtsch. Z. Chir. 234.
— Die gesamte Wiederherstellungschirurgie. Leipzig, Johann Ambrosius Barth, 1931.
Lier, H.: Die funktionelle Prognose der offenen und subcutanen Sehnenverletzungen der Finger und der Hand. Arch. orthop. Chir. 19 (1921).
Lindenstein, L.: Die Spontanheilung eines subcutanen Sehnenabrisses. Zbl. f. Chir. 1935 Nr. 50.
Lindner, W.: Subcutane Zerreißung der Sehne des Ext. poll. long. Münch. med. Wschr. 1890, 753.
Liniger: Zur Frage der typischen Bicepsrisse. Mschr. Unfallheilkunde 1910 Heft 10/11.
Linnartz, M.: Zur Technik der Naht eingescheideter Sehnen. Zbl. Chir. 1921, 338.
Lohe: Vorgänge der Sehnenregeneration bei Ersatz durch Frauenhaar. Kongreßbd. 1932, 233.
Lotheisen, G.: Zur Technik der Nerven- und Sehnennaht. Arch. klin. Chir. 64 (1901).
Lubosch: Muskel und Sehne. Morphologisches Jahrbuch 80, 89—178, 1937.
Lucas: Über die freie Plastik der Fascia lata. Arch. klin. Chir. 100 (1913).
Malewitsch: Die verschiedenen Formen der Sehnennaht. Diss. Basel 1908.
Mandl, F.: Typische Fingerverletzung beim Handballspielen. Wien. med. Wschr. 1927, 965.
Manzke, J. G.: Über den Erfolg von Sehnennähten. Diss. Greifswald 1923.
Marchand, F.: Prozesse der Wundheilung. Dtsch. Chir. 1901.
Marcus: Sehnenplastik im Bereich des Handrückens. Zbl. Chir. 1930, 99.
Marshall, G.: Verhütung von Adhäsionen an Sehnen der Hand und des Handgelenkes. Ref. Z. org. Chir. 44 (1929).
Martin: Über Regeneration der Fascie. Arch. klin. Chir. 111.
Martin, B.: Über künstliche und erworbene Schleimbeutel und ihre Beziehungen zu den Gelenken. Arch. klin. Chir. 120 (1922).
Maske, B.: Ergebnisse der Untersuchung auf ruhende Infektion an Extremitäten. Arch. klin. Chir. 164 (1931).

Mason, M.: Primäre und sekundäre Sehnennähte. Ref. Archiv f. orthop. mechanoth. u. Unfallchir. 1935 Bd. 35.
Mau: Strecksehnendefekt am Handrücken. Freie Sehnenüberpflanzung. Zbl. Chir. 1928, 2876.
Mauclaire, M.: Pfropfung von Sehnen und Muskeln. Ref. Z. org. Chir. 10 (1921).
Maxon: 2 Fälle von Abriß der Sehne des M. biceps an ihrer Ansatzstelle an der Tub. radii. Diss. Heidelberg 1927.
Maydl: Subcutane Muskel- und Sehnenzerreißungen. Dtsch. Z. Chir. 17, 18.
Mayer, Leo: Anatomisch-physiologische Untersuchungen an Muskeln und Sehnen und eine praktische Anwendung auf die Sehnenverpflanzung. Ref. Z. org. Chir. 5 (1914).
— Die physiologische Methode der Sehnentransplantation. Ref. Z. org. Chir. 16 (1922).
— Freie Transplantation von Sehnen und Fascien. Erhaltung der Gleitfähigkeit. Z. org. Chir. 15 (1922).
Mensch: Spätruptur der Sehne des Ext. poll. long. Münch. med. Wschr. 1925, 836.
Meyer, H.: Experimentelle Verwendung von Kunstsehnen. Z. orthop. Chir. 47, Beih., 237, 269 (1926).
— Untersuchungen über Sehnenersatz (Methode Nageotte). Chir. Kongr. 1928.
Migliavacca, A.: Über die Regeneration der Sehnen. Ref. Z. org. Chir. 38 (1927).
Mollier: Morph. Jahrb. Bd. 79 S. 161—199, 1937.
Moser, E.: Zur Sehnennaht. Zbl. Chir. 1927, 1606.
Müller, O.: Klinische Beobachtungen an Sehnennähten. Beitr. klin. Chir. 128 (1921).
Müller, W.: Subcutane Sehnenruptur und traumatische Sehnenausrisse. Kirschner-Nordmann: Die Chirurgie Bd. 2, 2.
Närvi, E. J.: Über die Regeneration der Sehnen in den Sehnenscheiden und die Behandlung durchschnittener Sehnen. Zbl. Chir. 1926, 1151.
— Beiträge zur Kenntnis der Sehnenregeneration und Behandlung der Sehnenrupturen, insbesondere im Gebiete der syn. Scheiden. Acta chir. scand. (Stockh.) 60 (1926).
Nageotte, J.: Über die Überpflanzung von abgetöteten Bindegewebsstücken. Virchows Arch. 263 (1927).
Nicoladoni: Ein Vorschlag zur Sehnennaht. Wien. med. Wschr. 1880.
Niedermeyer, A.: Primärer Wundverschluß und Sehnennaht bei unreinen Wunden. Ref. Z. org. Chir. 30 (1925).
Nory: Rupture du tendon rotulien. Ref. Z. org. Chir. 5 (1914).
Odermatt, W.: Spontaner Spätsehnenriß des langen Daumenstreckers, eine typische Kombinationsverletzung mit Radiusbruch, Lunatumluxation oder Distorsion des Handgelenkes. Schweiz. med. Wschr. 1923, 977.
Ozerro, A.: Über subcutane Rupturen der quergestreiften Muskeln und der Sehnen. Ref. Z. org. Chir. 49 (1930).
Page, C. M.: Die Naht der Flexorsehnen der Hand, eine verbesserte Technik. Ref. Z. org. Chir. 4 (1914).
Pagenstecher: Über Muskel-Sehnenabrisse am Biceps brachialis. Münch. med. Wschr. 1900, 572.

Payr, E.: Sehnenersatz durch Fascie. Münch. med. Wschr. 1913, 614.
— Zehn Jahre Arthroplastik. Zbl. Chir. 1920, 313.
— Praktische Erfahrungen mit der Pepsin-Preglösung. Arch. klin. Chir. 121. Kongreßber. (1922).
— Über Regeneration mit besonderer Berücksichtigung des Gleitapparates. Münch. med. Wschr. 1923, 1333.
— Feinerer Bau und Entstehung der karpalen Ganglien. Dtsch. Z. Chir. 49.
— Über Erkennung und Behandlung der ruhenden Infektion. Arch. klin. Chir. 153 (1928).
Pashoo, N.: Sehnenplastik durch Seidenfaden und Naht eines sensitiven Nervs mit voller Wiederherstellung der normalen Funktion. Ref. Z. org. f. Chir. Bd. 74.
Pförringer: Zur Kenntnis der subcutanen traumatischen Ruptur der Fingerbeugesehnen. Wschr. Unfallheilk. 1913, 159.
Philipowicz, J.: Zur Kasuistik und Ätiologie der Ruptur des Lig. pat. Zbl. Chir. 1923, 833.
Pirker, H.: Die Verletzungen durch Muskelzug. Der Chirurg Bd. 27 S. 553—634.
Pitzen, P.: Experimenteller Beitrag zur Verhütung von Verwachsungen bei Sehnenverpflanzung. Z. orthop. Chir. 47 (1926).
Platonoff, J.: Zur Sehnenplastik der Hand bei Fingerkontrakturen entzündlichen Ursprungs. Ref. Zbl. Chir. 1913.
Platt, H.: Beobachtungen über einige Sehnenrupturen. Ref. Z. org. Chir. 54 (1931).
Pollock: Über die Behandlung der Sehnenverletzung nebst Untersuchungen über den Heilungsvorgang. Diss. Freiburg 1898.
Porges, H.: Beitrag zur Technik der primären Sehnennaht. Wien. klin. Wschr. 1924, 285.
Port, K.: Über die Mißerfolge bei den Sehnentransplantationen. Dtsch. Z. Chir. 232 (1931).
Dal Prato, C.: Beitrag zur subcutanen Sehnenruptur (Biceps). Ref. Z. org. Chir. 41 (1928).
Püschel, K.: Zur funktionellen Prognose der Sehnennaht. Diss. Berlin 1920.
Pupovac, D.: Die operativ geheilte Ruptur der Sehne des M. ext. poll. long. Wien. med. Wschr. 1919, 797.
— Über die traumatische Ruptur der Sehne des langen Daumenstreckers und ihre Therapie. Wien. klin. Wschr. 191, 557 (1919).
Quénu: Die Ruptur der Achillessehne. Ref. Z. org. Chir. 1930.
Rau, E.: Die Gefäßversorgung der Sehnen. Anat. H. 5, 50 (1914).
Regele, H.: Zur Behandlung subcutaner Sehnenrisse. Arch. f. Orth. u. Unfall-Chir. 1934 Bd. 34 S. 557.
Rehn, E: Zur freien Sehnentransplantation. Zbl. Chir. 1909.
— Klinischer Beitrag zur freien Sehnenverpflanzung. Arch. klin. Chir. 102 (1913).
— Autoplastische Sehnentransplantation. Chir. Kongr. 1913.
— Zur Frage der Transplantation, Regeneration und ortseinsetzenden Metaplasie. Arch. klin. Chir. 112 (1919).
— Zur Frage des Ersatzes großer Sehnendefekte. Arch. klin. Chir. 114.
— Die freie Verpflanzung von Sehnen. Die freie Fascienverpflanzung. Die freie funktionelle Cutistransplantation. Neue dtsch. Chir.

26 bei E. Lexer: Die freien Transplantationen, 2. Teil. Stuttgart, Ferdinand Enke, 1924.
Rehn, E.: Über die funktionelle Anpassung des Bindegewebes im chirurgischen Geschehen. Anat. Anz. 72, Erg.-H. 1931, 133.
Rehn u. Miyauchi: Das cutane und subcutane Bindegewebe in veränderter Funktion. Arch. klin. Chir. 105.
Rocher, H. L.: Traumatischer Abriß der untereren Sehne des Biceps brachialis. Ref. Z. org. Chir. 1 (1913).
Rosenberg, G.: Zur Frage der Entstehung und Behandlung der subcutanen Ruptur der langen Bicepssehne. Dtsch. Z. Chir. 174 (1922).
v. Rosthorn, A.: Die Synovialsäcke der Sehnenscheiden in der Hand. Arch. klin. Chir. 34 (1887).
Rotter: Zur randständigen Sehnennaht. Münch. med. Wschr. 1894, 594.
Royle: Lebende Naht bei Sehnenplastiken. Ref. Z. org. Chir. 28 (1924).
Ruef, H.: Eine neue Methode zur Verbesserung der Sehnennaht nach Zerreißung von Beugesehnen. Arch. klin. Chir. 130 (1924).
v. Saar: Die Sportverletzungen. Neue deutsch. Chir. 13.
Salomon, A.: Über den Ersatz von Sehnendefekten durch Regeneration. Arch. klin. Chir. 113.
— Untersuchungen über die Transplantation verschiedenartiger Gewebe in Sehnendefekten. Arch. klin. Chir. 114 (1920).
— Über Sehnenscheidenbildungen. Arch. klin. Chir. 118 (1921).
— Regeneration oder funktionelle Metaplasie. Arch. klin. Chir. 115.
— Über Sehnenersatz ohne Muskel. Arch. klin. Chir. 119 (1922).
— Zur Prognose und Heilung der Sehnennähte. Zbl. Chir. 1922. 74.
— Klinische und experimentelle Untersuchungen über Heilung von Sehnenverletzungen, insbesondere innerhalb der Sehnenscheiden. Arch. klin. Chir. 129 (1924).
— Was hat der Praktiker bei offenen Sehnenverletzungen zu tun? Z. ärztl. Fortbildg. 1931, 559.
Schaffer: Lehrbuch der Histologie, 3. Aufl. 1933.
Schlatter, C.: Subcutane Sehnenzerreißung der Finger. Dtsch. Chir. 91 (1908).
Schleimer, M.: Über Enderfolge bei Sehnennähten. Diss. Hamburg 1924.
Schliepe, A.: Traumatische Durchtrennung des Tibialis post. u. Plattfuß. Zugleich ein Beitrag zur operativen Behandlung durchtrennter Sehnen. Z. orthop. Chir. 50 (1928).
Schloffer: Traumatische Sehnenverdickungen im Ext. poll. brev. und Abd. poll. long. Prag. med. Wschr. 1900, 612.
Schmieden, V.: Über seltene Formen von Bicepsrissen. Zbl. Chir. 1928 (Nr. 15).
Schneider, J.: Untersuchungen über die Viscosität menschlicher Synovia. Biochem. Z. 160 (1925).
Schöne, G.: Die heteroplastische und homoioplastische Transplantation. Berlin, Julius Springer, 1912.
Schrödl, P.: Kasuistischer Beitrag zur Verletzung und Regeneration der Sehnen. Münch. med. Wschr. 1925, 1730.
Schum, H.: Einiges über die Frakturen der Phalangen und Metakarpalien. Dtsch. Z. Chir. 188 (1924).
Schwartz, A.: Die Erfolge der Sehnennähte an der Hand (Nachuntersuchung der Spätresultate). Diss Chir. Univ.-Klinik Basel 1934.

Schwartz, E.: Über die anatomischen Vorgänge bei der Sehnenregeneration und dem plastischen Ersatz von Sehnendefekten durch die Sehne, Fascie und Bindegewebe. Dtsch. Z. Chir. 173 (1922).
Seebold, A.: Über Fehler bei der Sehnennaht. Ref. Z. org. Chir. 44 (1929).
Seemann, O.: Anatomische Untersuchungen über die Sehnenscheiden der Fußbeuger in Beziehung zu der sog. Tendovaginitis und Perimysitis crepitans. Beitr. klin. Chir. 60 (1908).
Seewald, H.: Zur Sehnennaht, unter besonderer Berücksichtigung ihrer funktionellen Prognose. Diss. Leipzig 1932.
Seggel: Histologische Untersuchungen über die Heilung von Sehnenwunden und Sehnendefekten. Beitr. Chir. 3.
Sieglbauer, F.: Lehrbuch der normalen Anatomie des Menschen. 1927.
Siegmund, M.: Spontanruptur des langen Bicepskopfes. Arch. orthop. Chir. 28 (1930).
Silfverskiöld, Nils: Zur Behandlung der Zerreißung des Streckapparates der Fingerendglieder. Zbl. Chir. 1929, 3210.
— Sehnennaht und Plastik bei totaler Achillessehnenruptur. Ref. Zbl. f. Chir. Nr. 2, 1935.
Simon, W. O.: Zur Spätruptur der Sehne des langen Daumenstreckers nach Radiusfraktur. Zbl. Chir. 1931, 1298.
Sitterli, A.: Narbenadhäsionenfraktur des Daumens mit der Handfläche. Z. orthop. Chir. 59 Heft 1, 1933.
Sonntag, E.: Zur Behandlung der subcutanen Fingerstrecksehnenruptur am Endglied. Münch. med. Wschr. 1922, 1333.
— Zur Fingerstrecksehnenruptur am Endglied. Zbl. Chir. 1928, 410.
Staub, H. A.: Eine neue Fixationsschiene bei Verletzungen der Fingerstrecksehnen. Münch. med. Wschr. 1922, 119.
Steiger, W.: Ein Beitrag zur Kasuistik subcutaner Sehnenverletzungen. Wien. klin. Wschr. 1925, 175.
Steudel: Die Trommlersehne und ihre Behandlung. Dtsch. mil.-ärztl. Z. 28 (1899).
Stoffel, A.: Neue Gesichtspunkte auf dem Gebiet der Sehnenüberpflanzung. Dtsch. med. Wschr. 1913, 1680.
Stolze, M.: Klinik und Therapie der Bicepsrisse. Beitr. klin. Chir. 145 (1929).
Stracker: Durchtrennung der Strecksehnen am Fingerendglied. Zbl. Chir. 1931, 965.
Struppler, A.: Über Nerven- und Sehnenverletzungen. Münch. med. Wschr. Nr. 19, 1934.
Suermondt, W.: Eine seltene Sehnenzerreißung am Daumen. Dtsch. Z. Chir. 201 (1927).
Teuber: Über Sehnennähte. Diss. Breslau 1902.
Thomann, O.: Ruptur der Sehne des langen Bicepskopfes bei Syringomyelie. Dtsch. Z. Chir. 179 (1923).
Thorn: Über part. subcutane Zerreißung einer Beugersehne am Vorderarm mit sekundärer Bildung einer ganglionähnlichen Degenerationscyste. Arch. klin. Chir. 58 (1891).
Tomilowa, N. L.: Experimentelle Ergebnisse der Heilung von Fascien- und Sehnengewebe. Ref. Z. org. Chir. 35 (1926).
Thiem: Handbuch der Unfallheilkunde.
Toldt-Hochstetter: Anatomischer Atlas 1928.

Tousey, S.: Behandlung von Sehnenadhäsionen mit physikotherapeutischen Methoden. Ref. Z. org. Chir. 27 (1924).
Tschalenko, S.: Eine neue Methode der Sehnennaht. Zbl. Chir. 1929, 2388.
Valentin: Histologische Untersuchungen zur freien Fascienplantation. Dtsch. Z. Chir. 113 (1912).
Verth: Behandlung der Finger- und Handverletzungen. Mschr. Unfallheilkunde 6.
— Über spontane Zerreißung der Sehne des langen Daumenstreckers. Dtsch. Z. Chir. 102 (1900).
Viering: Experimentelle Untersuchungen über die Regeneration des Sehnengewebes. Virchows Arch. 125.
Viggyazo-Pest: Beitrag zur Pathologie und Therapie der subcutanen Bicepsruptur. Arch. klin. Chir. 144.
v. Volkmann: Handbuch der Chirurgie von Pitha-Billroth Bd. 2 S. 910, 1882.
Wehner, E.: Zur Theorie über die hormonartige Wirkung der Synovia auf die Sehnenregeneration. Zbl. Chir. 1922, 1467.
— Über Sehnenregeneration. Dtsch. Z. Chir. 177 (1923).
Weigeldt, W.: Über die Spontanrupturen der Fingersehnen. Beitr. klin. Chir. 94 (1914).
Wiedhoff, O.: Wie soll der praktische Arzt Sehnenverletzungen behandeln? Die Mediz. Welt Nr. 27, 1930.
Wilms u. Sievers: Zur Technik der Sehnennaht. Zbl. Chir. 1905.
Witzel, O.: Über Sehnenverletzungen und ihre Behandlung. Hamb. klin. Vortr. 18. März 1887 Nr. 291.
Wölfler, A.: Über Sehnennaht und Sehnenplastik. Wien. med. Wschr. 1888.
Wollenberg: Die Arterienversorgung von Muskeln und Sehnen. Z. orthop. Chir. 14 (1905).
Wolter: Über die funktionelle Prognose der Sehnennaht. Arch. klin. Chir. 37.
Würth v. Würthenau: Trommlerlähmung und deren Behandlung. Dtsch. mil.-ärztl. Z. 37 (1908).
Wydler: Ein Beitrag zur Frage der Ruptur des Biceps brachii. Korrespondenzbl. Schweiz. Ärzte 1917 Nr. 52.
Yamagiva: Zellenstudium an sich regenerierendem Sehnengewebe. Virchows Arch. 135 (1894).
v. Zander: Trommlerlähmung. Diss. Berlin 1891.
Zanuso, F.: Methode zur Heilung von Sehnenverletzungen als Ersatz der Sehnennaht. Ref. Z. org. Chir. 46 (1929).
Zinmacki, J. de: Abriß der Strecksehne des Mittelfingers von ihrer Insertion an der Basis der Endphalange (franz.). Ref. Z. org. Chir. 28 (1924).
Zimmermann: Zur Lehre von der subcutanen Ruptur der langen Bicepssehne und deren operative Behandlung. Beitr. klin. Chir. 102.
v. Zweigbergk, J. O.: Spätergebnisse der Fingersehnennähte. Der Chirurg Bd. 8 (1936).

Lebenslauf.

Am 14. Dezember 1906 wurde ich als Sohn des Kaufmanns Hermann Heusterberg und seiner Ehefrau Elisabeth in Danzig geboren.

Ich besuchte die Oberrealschule „Conradinum" in Danzig-Langfuhr bis zum Abiturium.

Nach einem fünfsemestrigen Studium an der Technischen Hochschule in Danzig in dem Fach „Bauingenieurwesen" studierte ich 10 Semester Medizin in Königsberg (Pr.) und 1 Semester in Innsbruck. Die Vorprüfung legte ich im Juli 1931, das Staatsexamen Ende Juli 1934 in Königsberg (Pr.) ab.

Meine akademischen Lehrer waren an der Universität Innsbruck die ordentlichen Professoren Brücke, Henze, Schumacher, Sieglbauer und an der Universität Königsberg i. Pr. die ordentlichen Professoren Aßmann, Birch-Hirschfeld, Bostroem, Bruns, Bürgers, Eichholtz, Heiß, Läwen, v. Mikulicz-Radecki, Nippe, Stoeltzner, Weiß.

Das praktische Jahr begann ich an der Medizinischen Universitätspoliklinik in Königsberg (Pr.) und beendete es an der Chirurgischen Klinik des Rudolf-Heß-Krankenhauses in Dresden. Meine Approbation erhielt ich am 1. September 1935.

Nach einer fünfmonatlichen Tätigkeit als Assistenzarzt an der Orthopädischen Klinik in Arnstadt in Thüringen, arbeite ich seit dem 1. März 1936 als Assistenzarzt am Sanatorium Helenenquelle, Bad Wildungen, das unter der ärztlichen Leitung des Facharztes für Urologie, Dr. L. Zeiß, steht.

Karl-Heinz Heusterberg.